HEMATO-MORPHOLOGY WORKSHOP

Dr. N.V.Shiran
Ph.D of Lab Hematology-SBMU

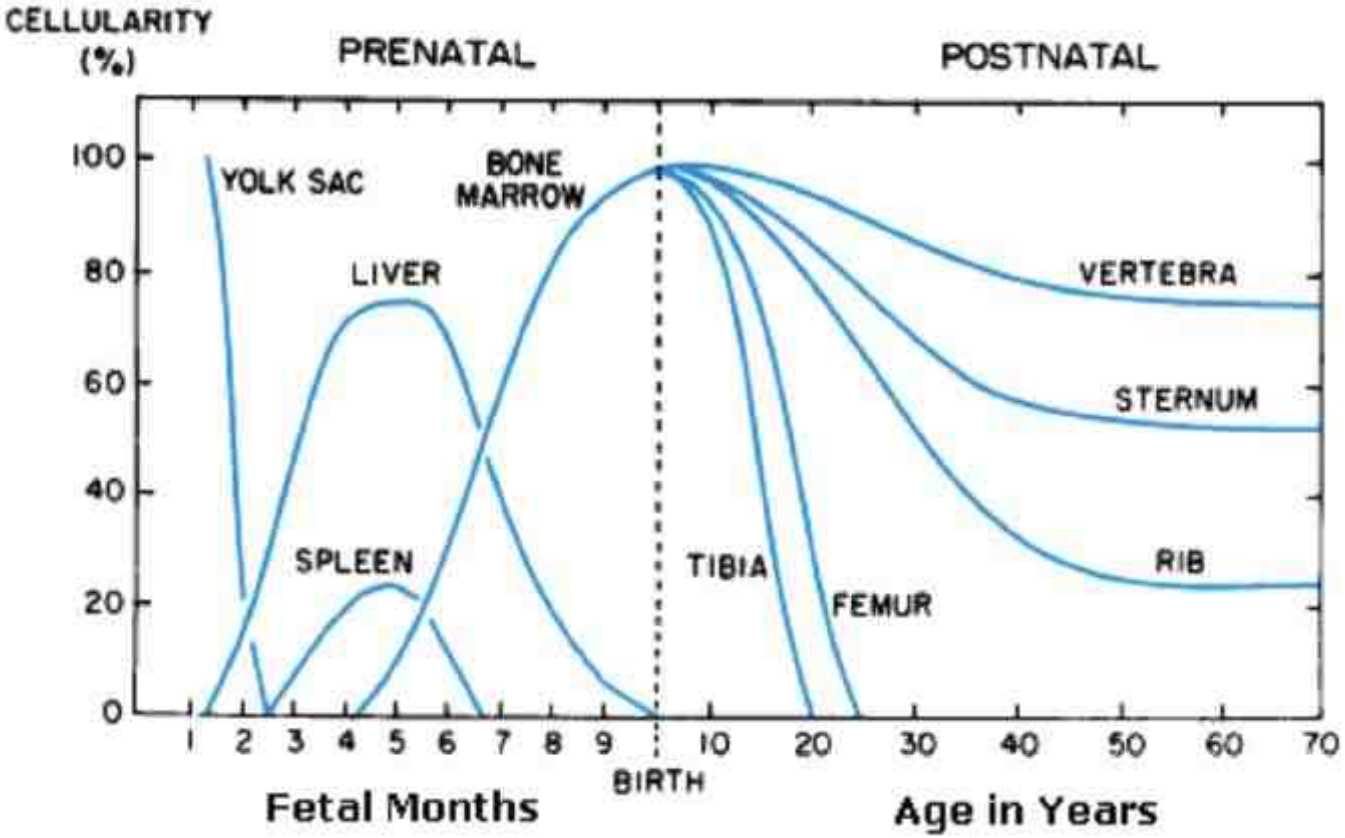
CELLULARITY (%)
PRENATAL
POSTNATAL
100
80
60
40
20
0
YOLK SAC
BONE MARROW
LIVER
SPLEEN
TIBIA
FEMUR
VERTEBRA
STERNUM
RIB
1 2 3 4 5 6 7 8 9
BIRTH
10 20 30 40 50 60 70
Fetal Months
Age in Years

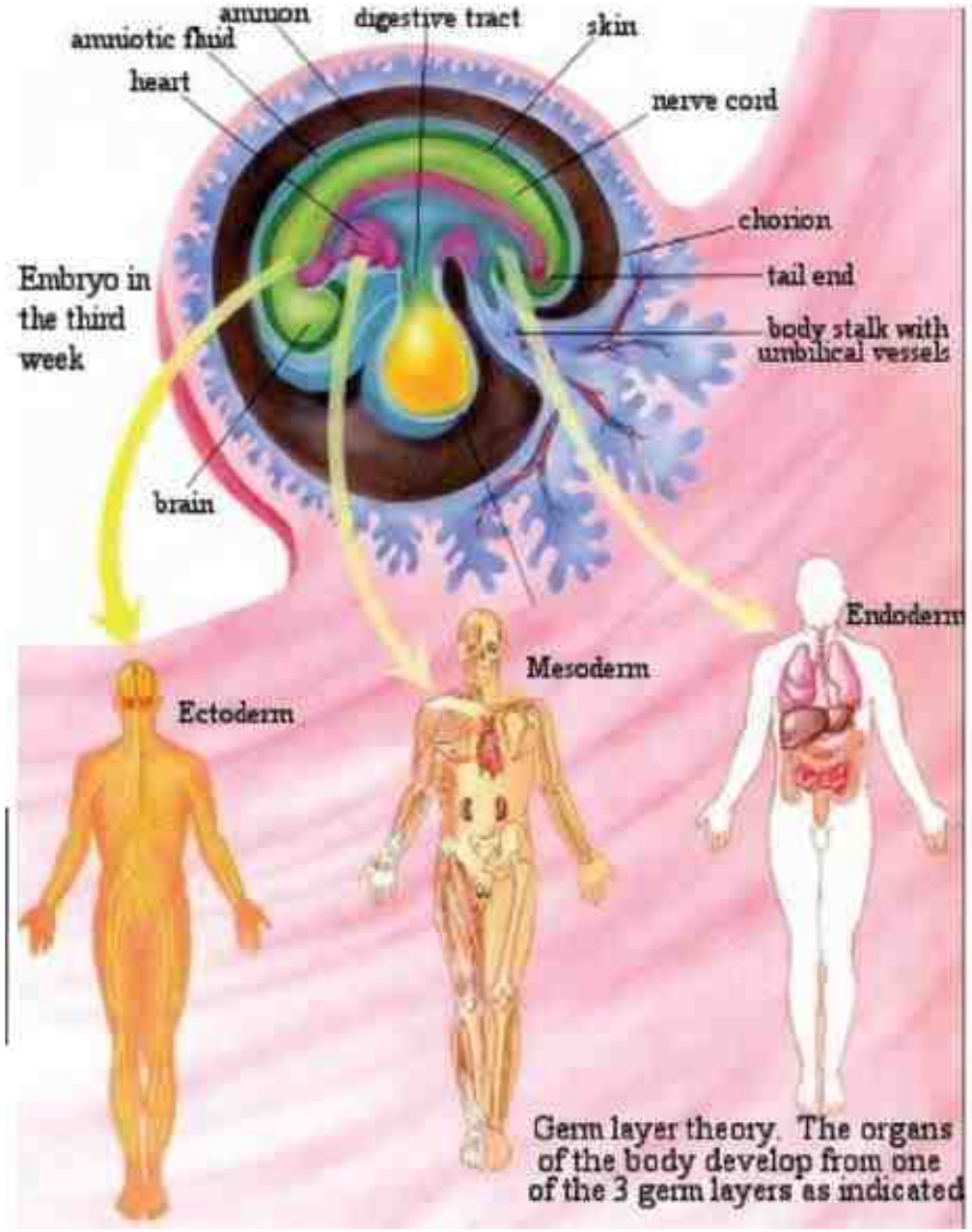
amnion
amniotic fluid
heart
digestive tract
skin
nerve cord
chorion
tail end
body stalk with umbilical vessels
Embryo in the third week
brain
Ectoderm
Mesoderm
Endoderm
Germ layer theory. The organs of the body develop from one of the 3 germ layers as indicated

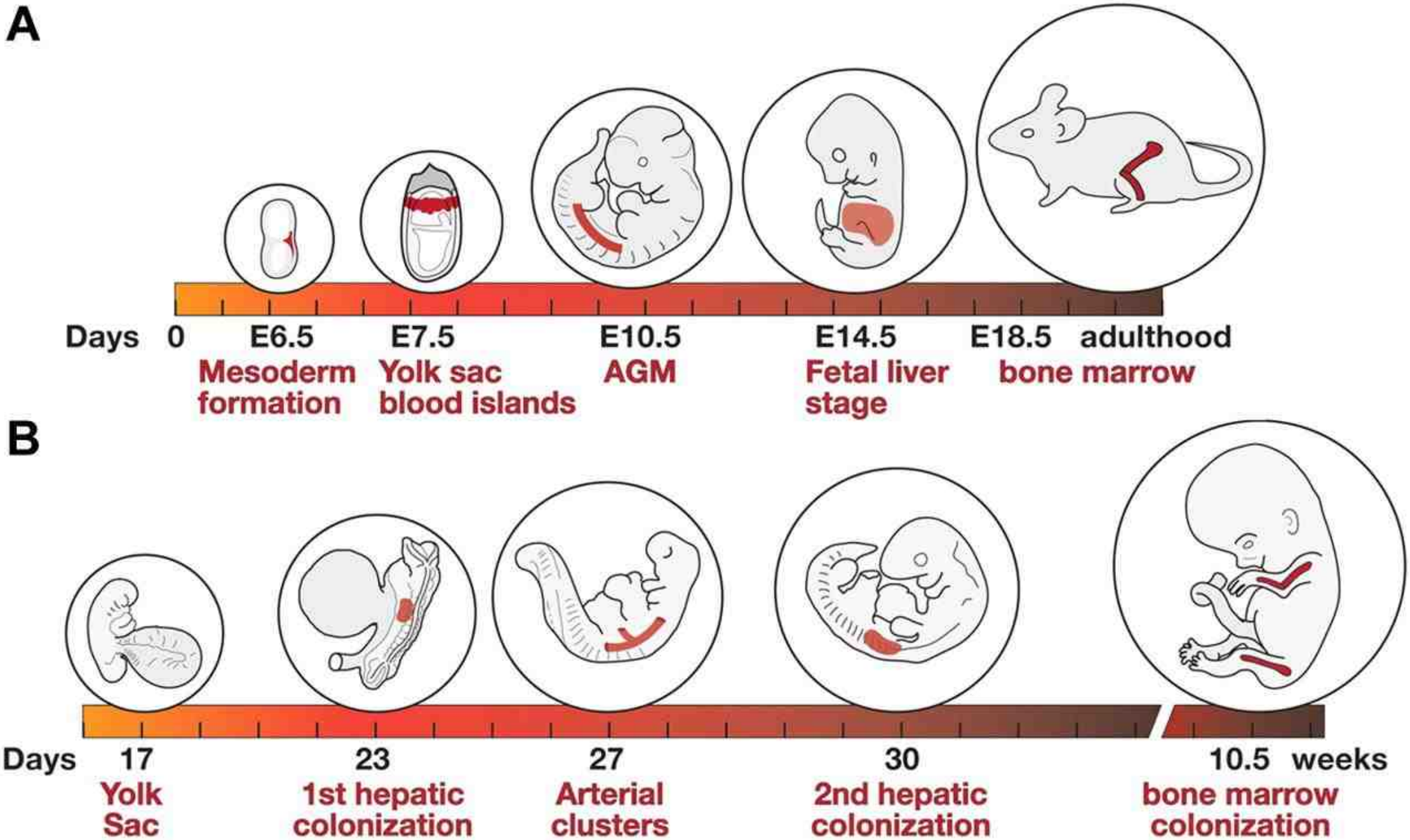
A
Days 0 E6.5 E7.5 E10.5 E14.5 E18.5 adulthood
Mesoderm formation
Yolk sac blood islands
AGM
Fetal liver stage
bone marrow
B
Days 17 23 27 30 10.5 weeks
Yolk Sac
1st hepatic colonization
Arterial clusters
2nd hepatic colonization
bone marrow colonization

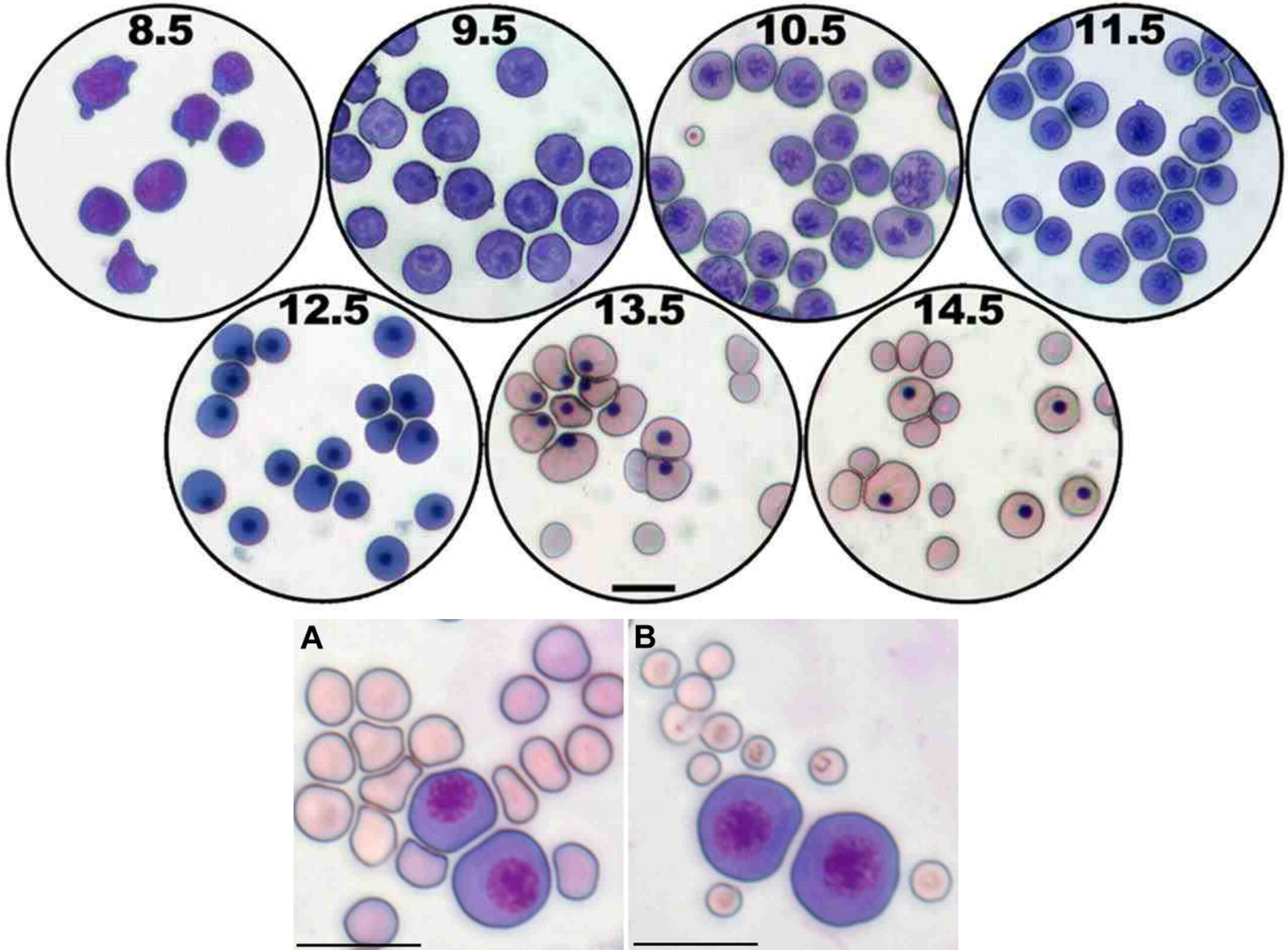
8.5
9.5
10.5
11.5
12.5
13.5
14.5
A
B

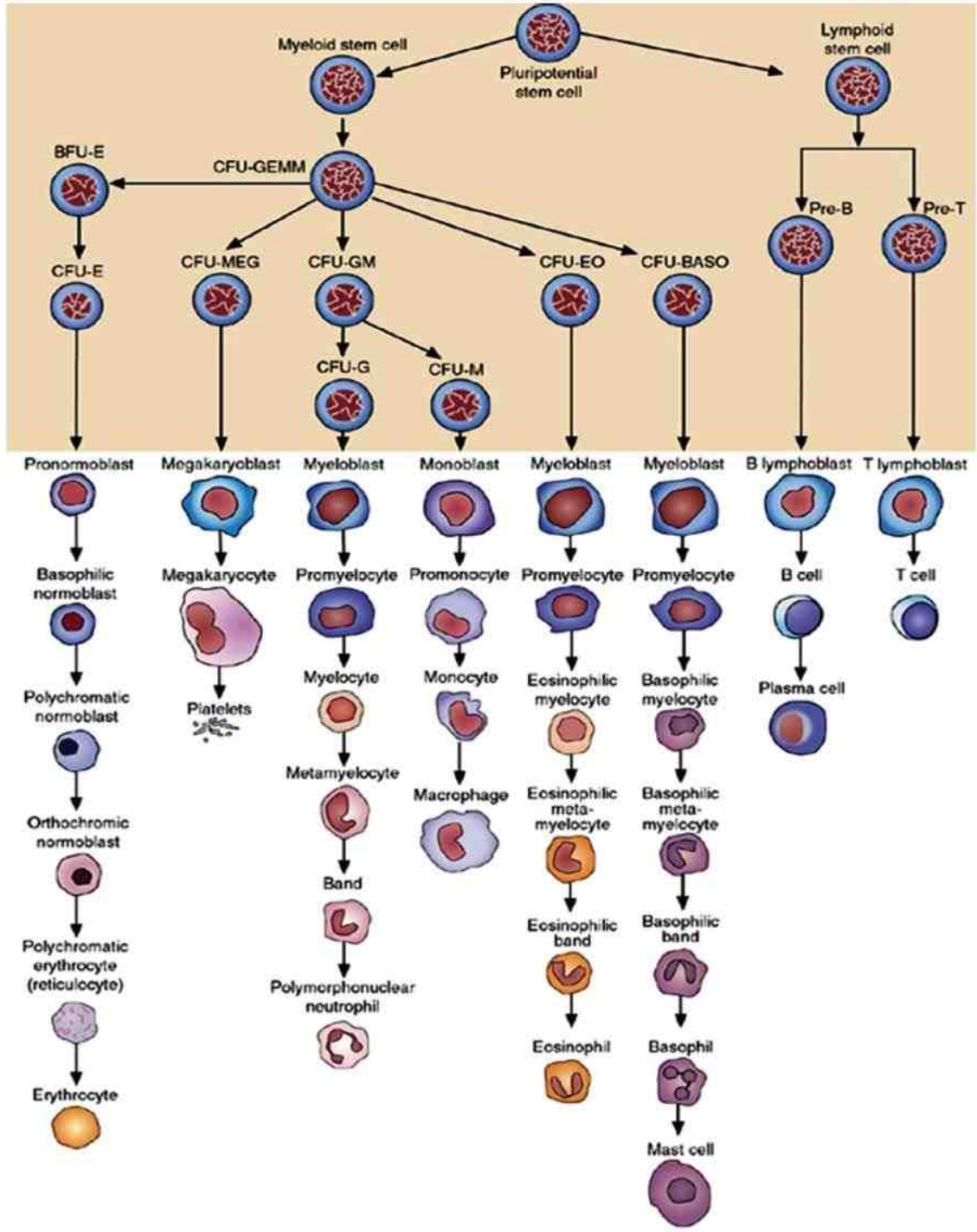
Myeloid stem cell
Pluripotential stem cell
Lymphoid stem cell
BFU-E
CFU-GEMM
Pre-B
Pre-T
CFU-E
CFU-MEG
CFU-GM
CFU-EO
CFU-BASO
CFU-G
CFU-M
Pronormoblast
Megakaryoblast
Myeloblast
Monoblast
Myeloblast
Myeloblast
B lymphoblast
T lymphoblast
Basophilic normoblast
Megakaryocyte
Promyelocyte
Promonocyte
Promyelocyte
Promyelocyte
B cell
T cell
Polychromatic normoblast
Platelets
Myelocyte
Monocyte
Eosinophilic myelocyte
Basophilic myelocyte
Plasma cell
Orthochromic normoblast
Metamyelocyte
Macrophage
Eosinophilic meta-myelocyte
Basophilic meta-myelocyte
Polychromatic erythrocyte (reticulocyte)
Band
Eosinophilic band
Basophilic band
Polymorphonuclear neutrophil
Eosinophil
Basophil
Erythrocyte
Mast cell



CFU-E (Colony forming unit-erythroid): Clonogenic progenitors that produce only one or two clusters with each cluster containing from 8 to approximately 100 hemoglobinized erythroblasts. It represents the more mature erythroid progenitors that have less proliferative capacity.



CFU-G (Colony forming unit-granulocyte): Clonogenic progenitors of granulocytes that give rise to a homogeneous population of eosinophils, basophils or neutrophils.

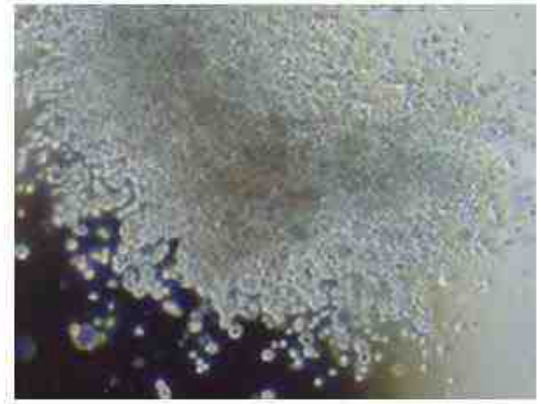

CFU-GM (Colony forming unit-granulocyte, macrophage): Progenitors that give rise to colonies containing a heterogeneous population of macrophages and granulocytes. The morphology is similar to the CFU-M and CFU-G descriptions.



BFU-E (Burst forming unit-erythroid): The size of the colony can be described as small (3 to 8 clusters), intermediate (9 to 16 clusters), or large (more than 16 clusters) according to the number of clusters present. These are primitive erythroid progenitors that have high proliferative capacity.



CFU-M (Colony forming unit-macrophage): Clonogenic progenitors of macrophages that give rise to a homogenous population of macrophages.

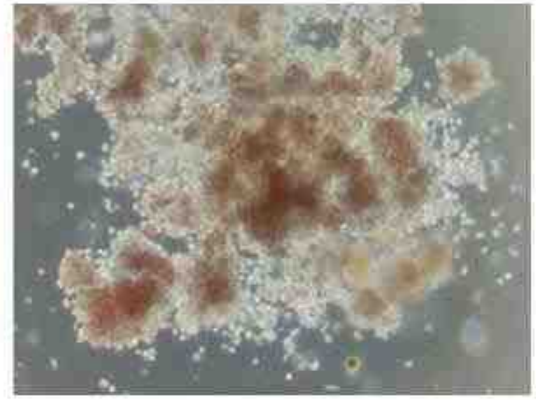

CFU-GEMM (Colony forming unit-granulocyte, erythrocyte, macrophage, megakaryocyte): Multi-lineage progenitors that give rise to erythroid, granulocyte, macrophage and megakaryocyte lineages, as the name indicates.



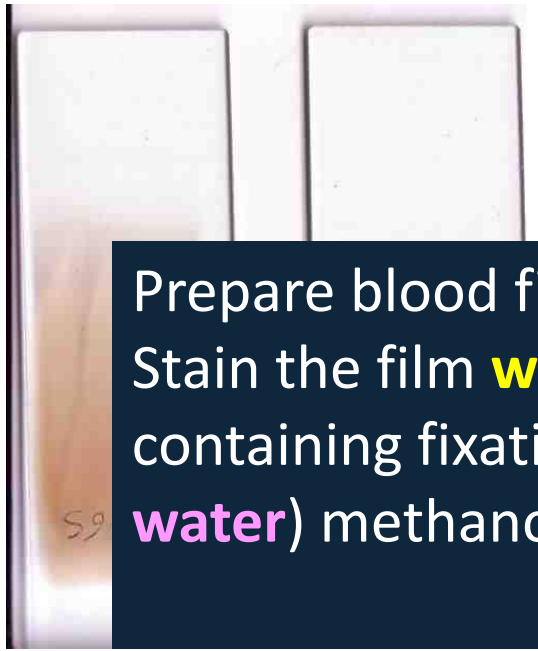

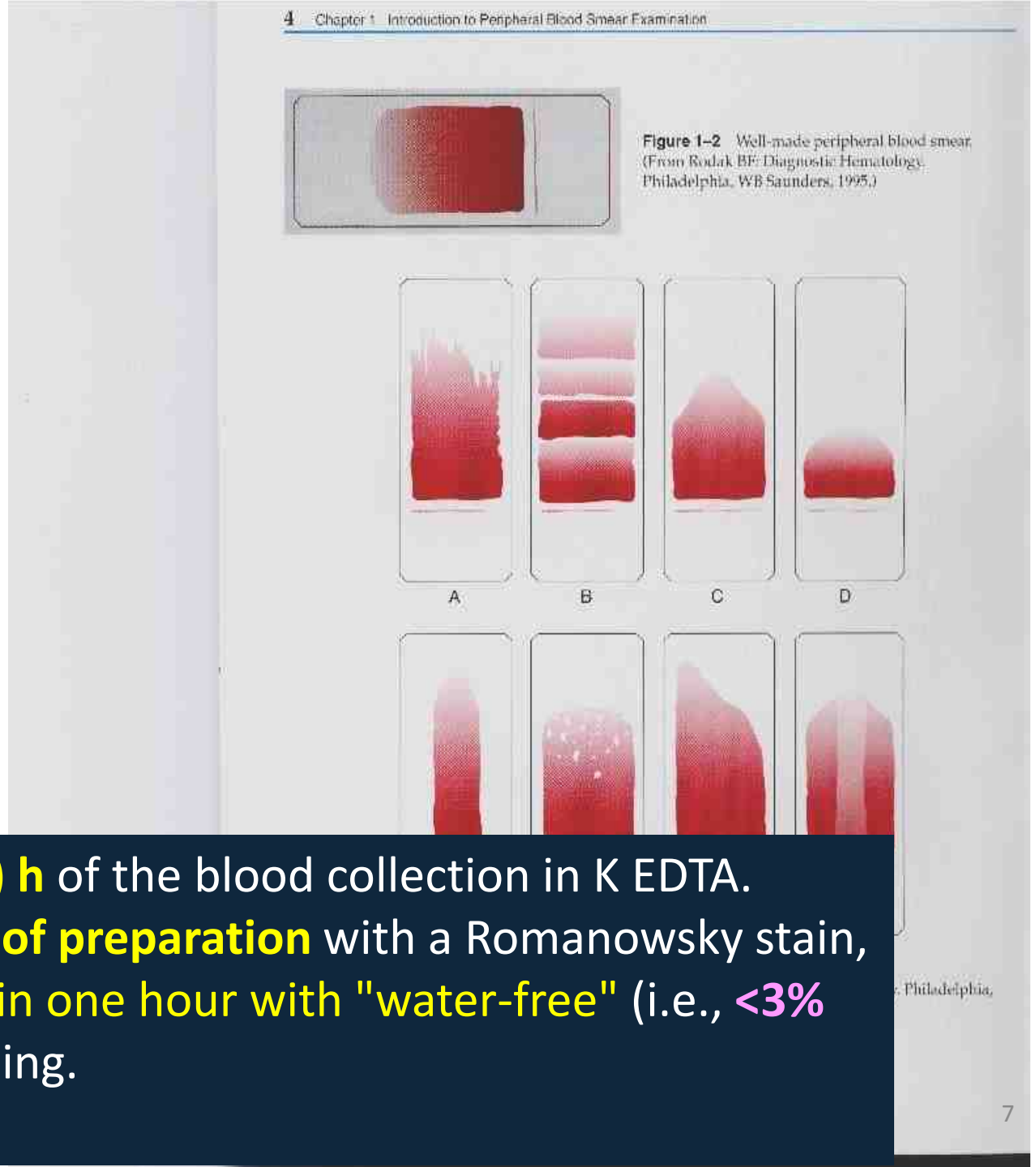

Prepare blood films within **4(3) h** of the blood collection in K EDTA. Stain the film **within one hour of preparation** with a Romanowsky stain, containing fixatives; or fix within one hour with "water-free" (i.e., **<3% water**) methanol for later staining.

Spreader of PBS preparation



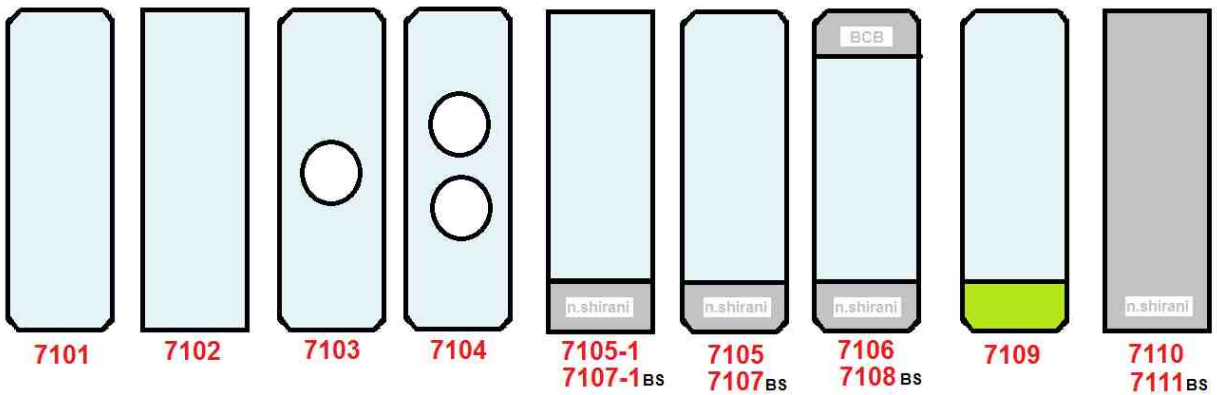

7101 7102 7103 7104 7105-1 7107-1BS 7105 7107BS 7106 7108BS 7109 7110 7111BS

جدول ۱۱-۱۱ : دسته بندی انواع لام

عبارت انگلیسی	Plain Vs Fosted (Sand blast) One side vs Both side	Colorless Vs coloured	90° edge Corner vs 45° clipped/cutted corner	Un-ground vs Ground/beveled/ angled (Rode)	Smooth Vs Concaved
عبارت فارسی	صاف یا مات (یک یا دوسر) ماتی روی یک یا هردو سطح لام	بی‌رنگ یا رنگی	گوشه گونیا (۹۰ درجه) یا اوریب (۴۵درجه) (Pointy	پهلوی تیز یا پرداخت شده و سنگ خورده	بدون چاهک یا چاهک‌دار
7101	صاف و صیقل در هر دو سطح لام	بی‌رنگ	۴۵ درجه	روده و سنگ ساب	بدون چاهک
7102	صاف و صیقل در هر دو سطح لام	بی‌رنگ	۹۰ درجه	غیر روده و شارپ	بدون چاهک
7103	صاف و صیقل در هر دو سطح لام	بی‌رنگ	۴۵ درجه	روده و سنگ ساب	یک چاهکه
7104	صاف و صیقل در هر دو سطح لام	بی‌رنگ	۴۵ درجه	روده و سنگ ساب	دو چاهکه
7105	یک سر مات و روی یک سطح	بی‌رنگ	۴۵ درجه	روده و سنگ ساب	بدون چاهک
7105-1	یک سر مات و روی یک سطح	بی‌رنگ	۹۰ درجه	غیر روده و شارپ	بدون چاهک
7106	دوسر مات و روی یک سطح	بی‌رنگ	۴۵ درجه	روده و سنگ ساب	بدون چاهک
7107	یک سرمات و روی هر دو سطح	بی‌رنگ	۴۵ درجه	روده و سنگ ساب	بدون چاهک
7107-1	یک سرمات و روی هر دو سطح	بی‌رنگ	۹۰ درجه	غیر روده و شارپ	بدون چاهک
7108	HQ، دوسرمات و روی هردو سطح	بی‌رنگ	۴۵ درجه	روده و سنگ ساب	بدون چاهک
7109	HQ، یک سرمات و روی یک سطح	رنگی	۴۵ درجه	روده	بدون چاهک
7110	تمام مات روی یک سطح	بی‌رنگ	۹۰ درجه	غیر روده و شارپ	بدون چاهک
7111	تمام مات روی هر دو سطح	بی رنگ	۹۰ درجه	غیر روده و شارپ	بدون چاهک
7115	یک سرمات چسبنده و حاوی پلی ال-لایزین شارژ + در یک سطح	رنگی و بی‌رنگ	۴۵ درجه	روده و سنگ ساب	بدون چاهک

Peripheral Blood Smear

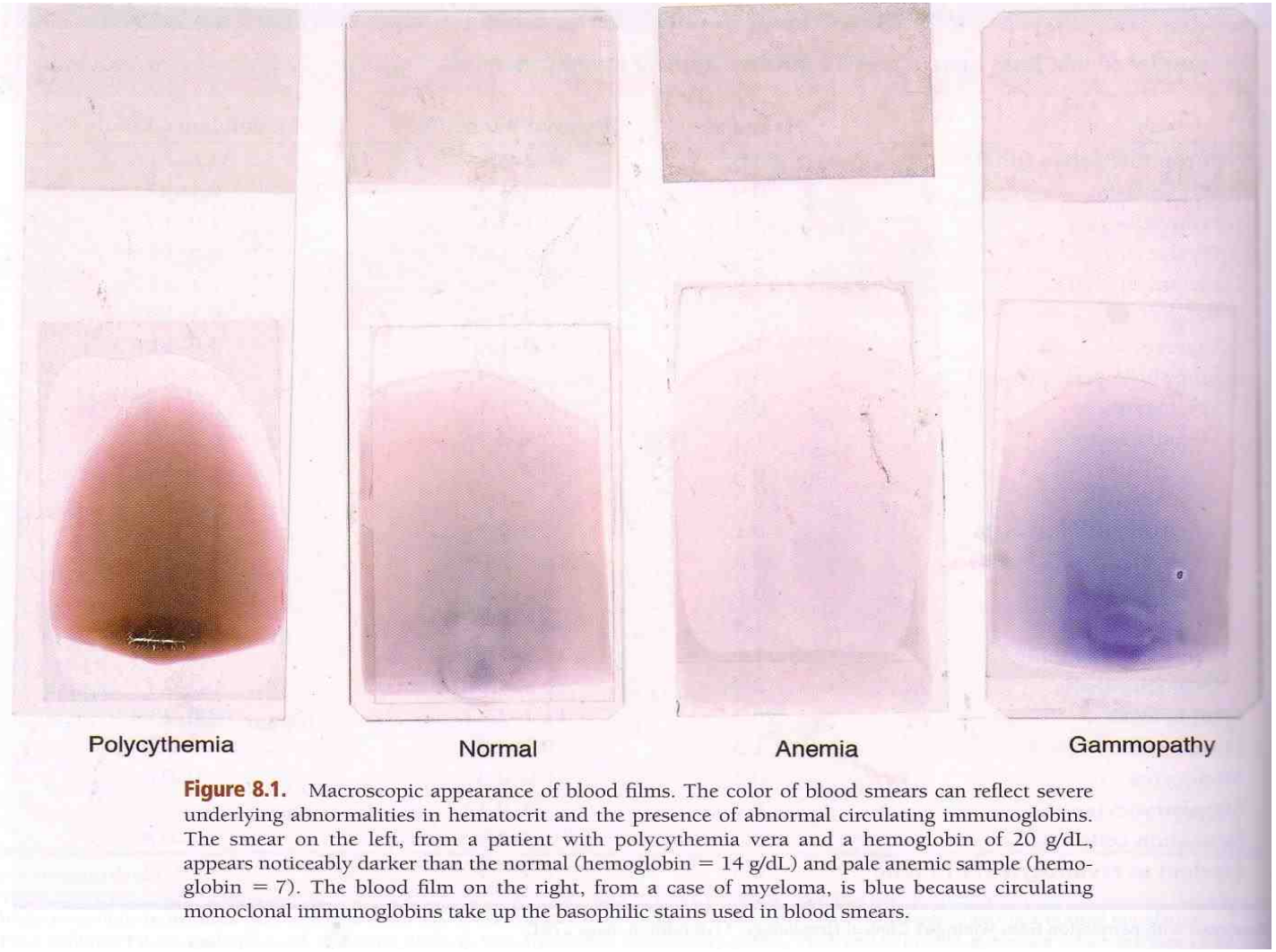

Figure 8.1. Macroscopic appearance of blood films. The color of blood smears can reflect severe underlying abnormalities in hematocrit and the presence of abnormal circulating immunoglobins. The smear on the left, from a patient with polycythemia vera and a hemoglobin of 20 g/dL, appears noticeably darker than the normal (hemoglobin = 14 g/dL) and pale anemic sample (hemoglobin = 7). The blood film on the right, from a case of myeloma, is blue because circulating monoclonal immunoglobins take up the basophilic stains used in blood smears.

Subfeathery area

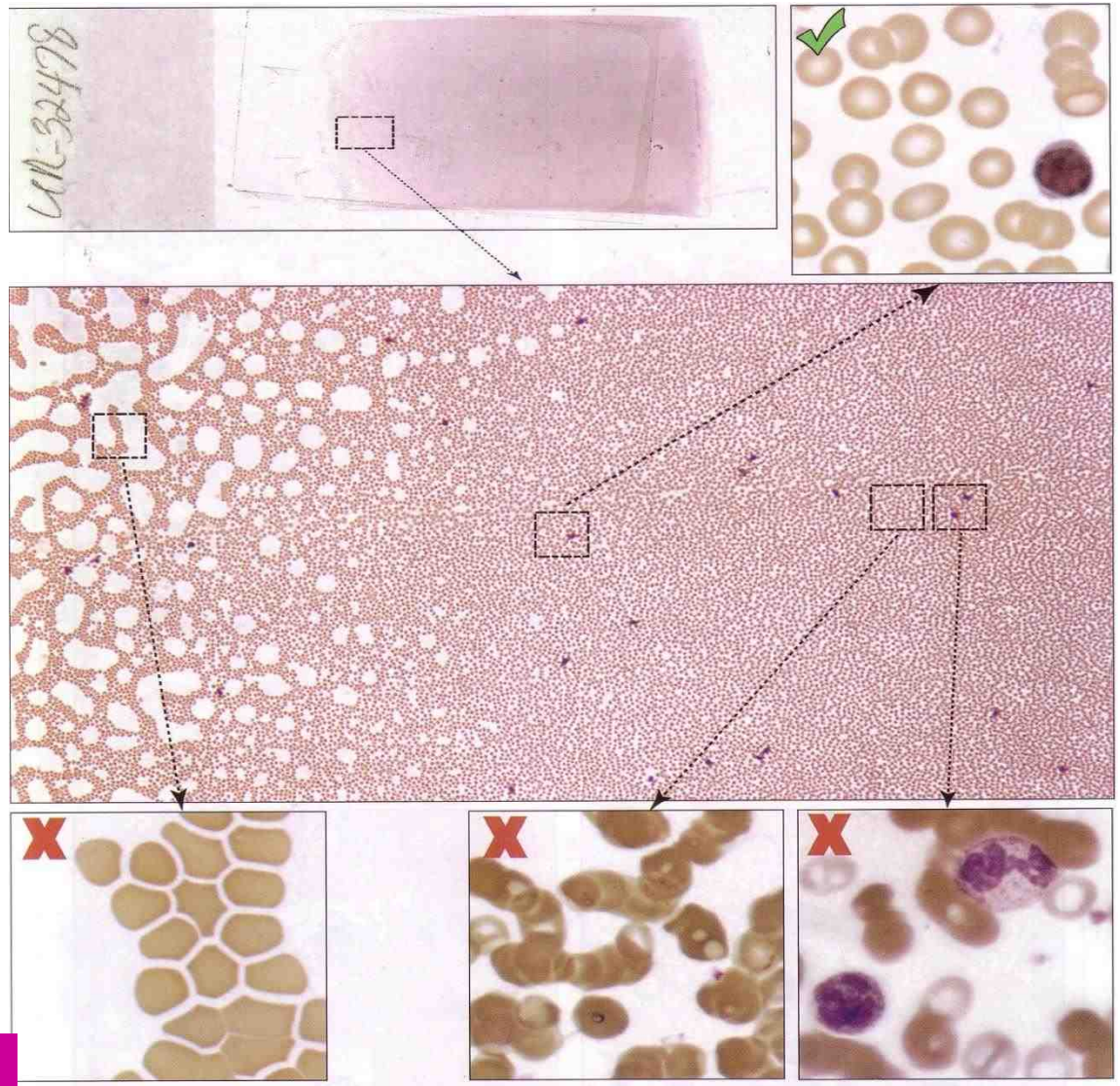

feathery end

Thick area

Figure 8.2. Microscopic approach to blood films. Selecting the correct area to examine is essential in properly assessing blood films. Regions where red blood cells are well-spaced and almost touch each other are optimal for examining erythrocytes (*right upper panel*). Erythrocytes, when examined too closely to the edge of the slide, appear misshapen and falsely hyperchromic (*left lower panel*), whereas those too distant often appear shrunken and aggregated (*right lower panels*).

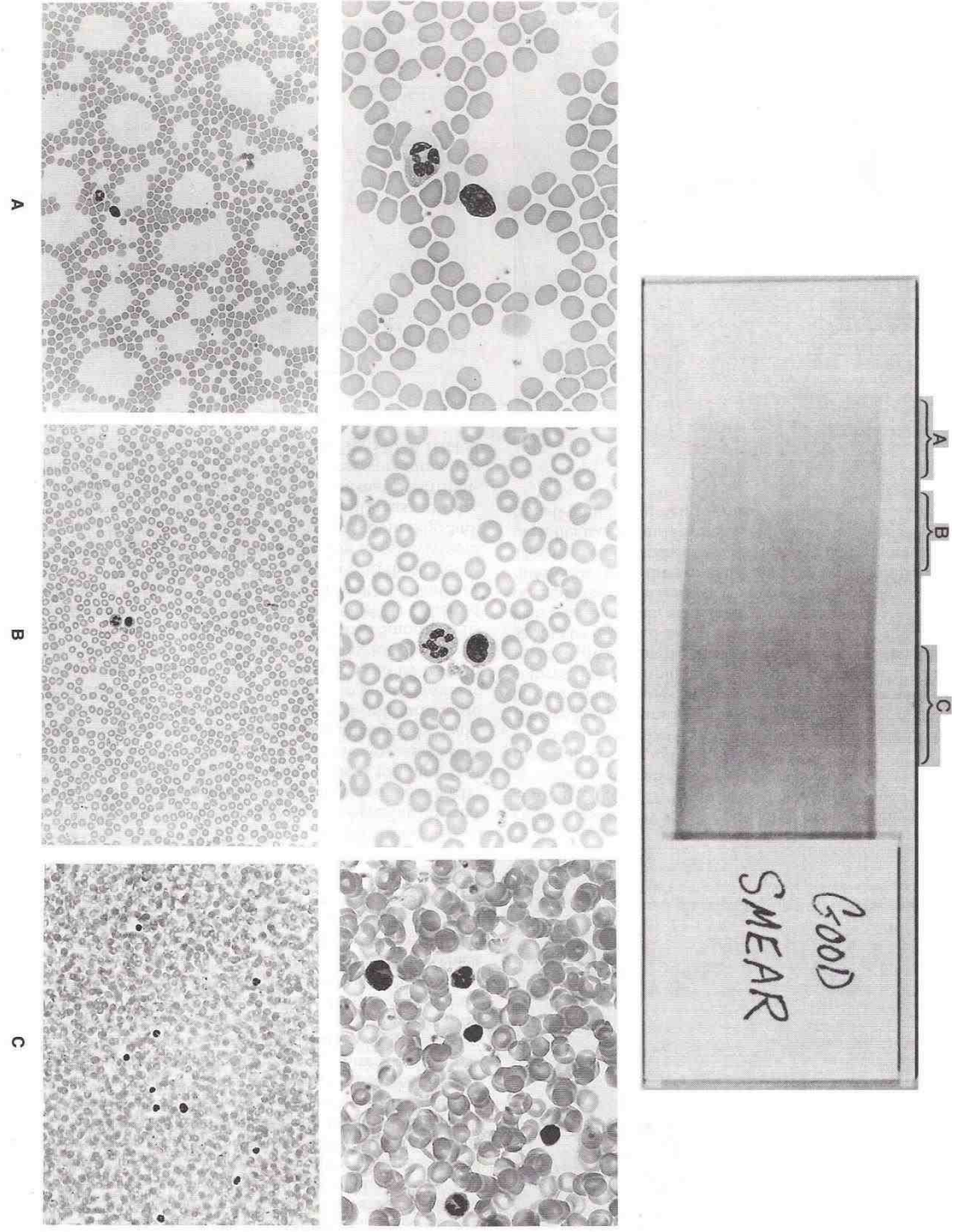

منظره سلول‌ها در سه جایگاه مختلف گستره خون محیطی که در نواحی ضخیم یا سر گستره (C) به دلیل تراکم بالای سلولی و تجمع کاذب لنفوسیت‌ها، در نوک ناحیه شعله شمعی یا دم گستره (A) به دلیل خالی بودن برخی از میدان‌ها و تجمع کاذب مونوسیت‌ها و در لبه‌های کناری گستره به دلیل تجمع کاذب نوتروفیل‌ها می‌بایست از انجام دیف اجتناب نمود و حدالمقدور بررسی شمارش افتراقی را فقط در ناحیه زیر پرمانند (B) انجام داد.

a blood film showing an area that is too thin for examination

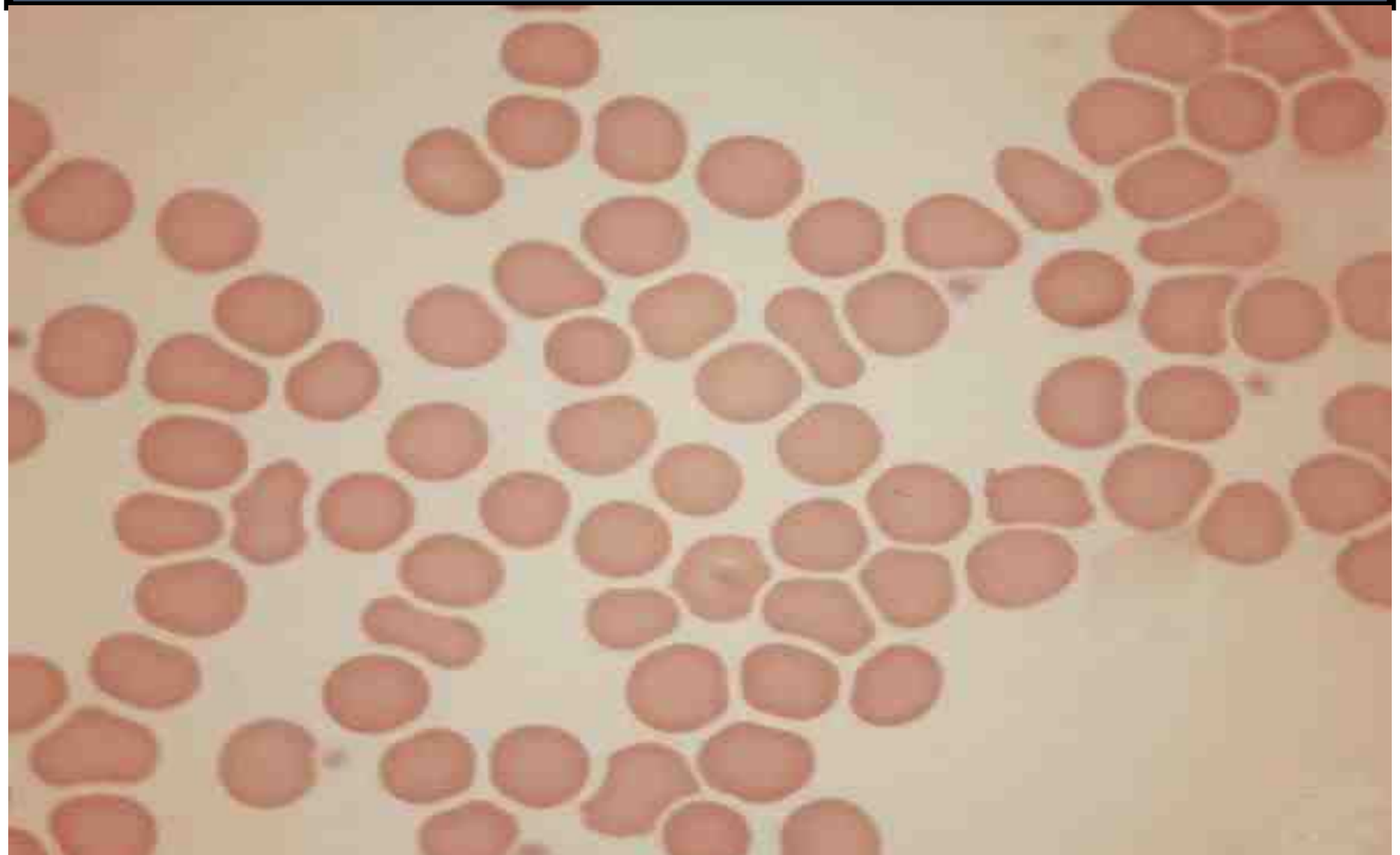

a blood film showing an area that is too thick for examination





شکل ۲۰-۷: سه روش بررسی طولی، عرضی (باتلمنت) و زیگزاگی (باتلمنت اصلاح شده).



شکل ۱۱-۱۱: دیمیتری لئونیدوویچ رومانفسکی (۱۹۲۱-۱۸۶۱)[۲] و آقای پل ارلیخ (۱۹۱۵-۱۸۵۴) که ابتدا سال ۱۸۷۹ آقای ارلیخ رنگ متیلن بلو را با رنگ اسیدی فوشین مخلوط می‌کرد ولی در سال ۱۸۹۱ اولین بار آقای رومانفسکی رنگ متیلن بلو را با رنگ اسیدی ائوزین Y مخلوط کرد و به یک رنگ بسیار زیبای آبی-قرمز-بنفش دست یافت که وجه افتراق بالایی داشت.



شکل ۱۱-۱۱: آقای هانس کریستین گرم (۱۹۳۸-۱۸۵۳)، باکتریولوژیست دانمارکی، ژان گوئیلوم آگوست لوگول (۱۸۵۱-۱۷۸۶) باکتریولوژیست فرانسوی، دکتر جیمز هومر رایت[۳] (۱۹۲۸-۱۸۶۹) پاتولوژیست امریکایی و آقای سر ویلیام بروگ لیشمن (۱۹۲۶-۱۸۶۵) پاتولوژیست ارتش انگلیس. آقای لیشمن و رایت اولین بار از متانول به عنوان حلال رنگ رومانفسکی استفاده کردند. آقای لیشمن روی رنگ‌آمیزی مالاریا و کالاآزار احشایی در هند کار می‌کردند که بعدها به افتخار وی، به بیماری لیشمانیای احشایی تغییر نام یافت و به تریپانوزومای مربوطه نیز لیشمانیا گفته شد. ایشان تحقیقات ارزنده‌ای نیز در مورد اسپیروکت و کلبسیلا داشتند.



شکل ۱۱-۱۱: آرتور پاپن‌هایم (۱۹۱۶-۱۸۷۰) که اجسام پاپن‌هایمر با ماهیت آهن را در رنگ‌آمیزی رومانفسکی توصیف نمود. آقای رابرت فولگن (۱۹۵۵-۱۸۸۴) که اولین بار در سال ۱۹۱۴ موفق به رنگ‌آمیزی DNA و هسته نمود. آقای کلود پیر میسون (۱۹۵۹-۱۸۸۰)[۳] پاتولوژیست فرانسوی-کانادایی که موفق به ابداع روش سه‌رنگی میسون شد. در این رنگ‌آمیزی کلاژن به رنگ آبی-سبز، سلول‌های عضله، عصب و کراتین به رنگ قرمز و هسته سلول‌ها به رنگ قهوه‌ای پررنگ دیده می‌شود.

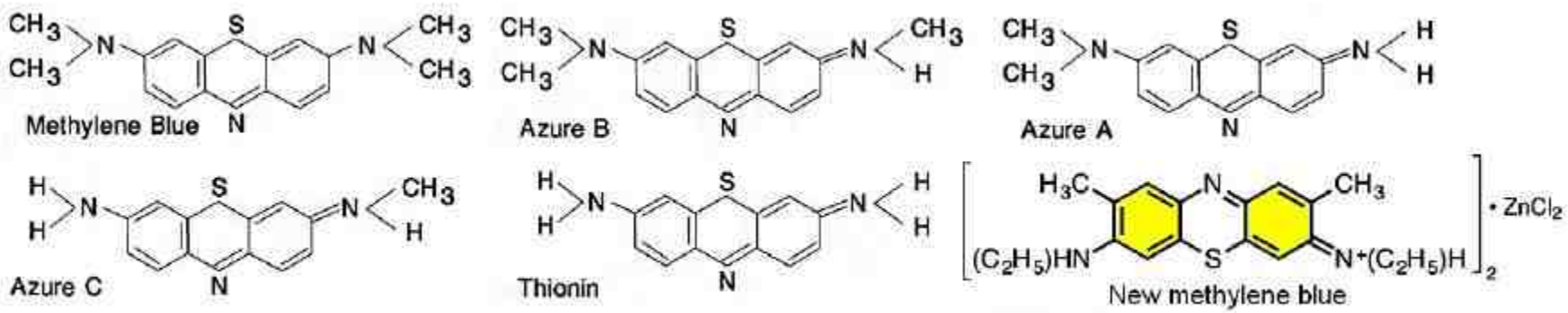

شکل ۹-۷: فرمول ساختاری انواع رنگ‌های تیازینی که البته NMB یک رنگ حیاتی (Supra Vital) محسوب می‌شود. دمتیلاسیون متیلن بلو در حضور حرارت و مواد قلیایی صورت می‌گیرد.

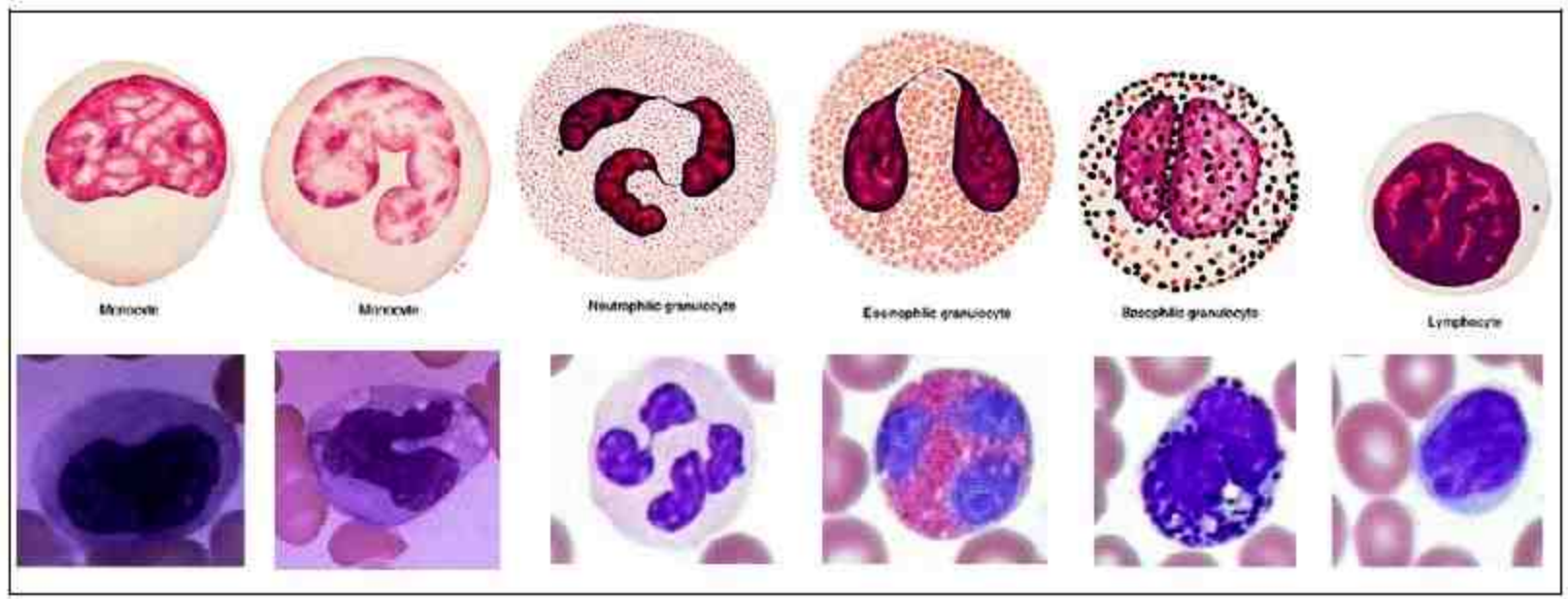

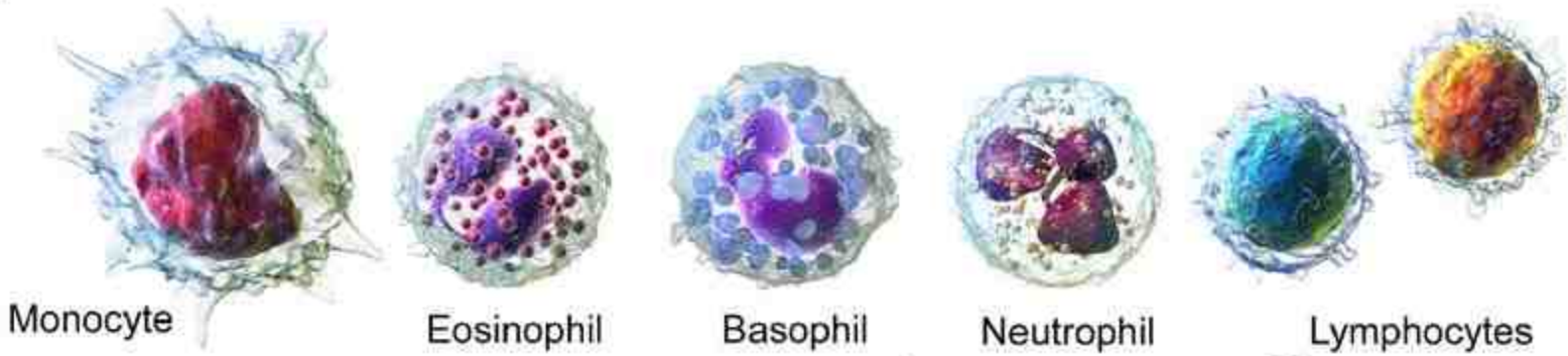

شکل ۱۰-۷: رنگ‌آمیزی لکوسیت‌های خونی در استفاده از رنگ‌های خانواده رومانفسکی. ائوزینوفیل‌ها می‌توانند ۳-۲ لوب در هسته خود داشته باشند.



شکل ۱۱-۱۱: دکتر ریچارد می (۱۹۳۶-۱۸۶۳)، دکتر لودویگ گرونوالد (۱۹۴۳-۱۸۶۲) و دکتر گوستاو گیمسا[۱] (۱۹۴۸-۱۸۶۷) که هر سه دانشمند اهل آلمان بوده و در ابداع رنگ MGG نقش داشتند. آقای گیمسا با افزودن گلیسرول پایداری، تکرارپذیری و نفوذپذیری رنگ را افزایش داد تا انگل مالاریای داخل RBC نیز به خوبی رنگ بگیرد. رنگ آمیزی MGG پروسه ۶۰ دقیقه‌ای داشته و به دلیل داشتن متانول در رنگ، الزامی به فیکس کردن ندارد. نفرات بعدی، سر ویلیام جنر (۱۸۹۸-۱۸۱۵) و جان ویلیام فیلد (۱۹۴۴-۱۸۶۱) هستند که ابداع گران رنگ‌های جنر و فیلد از مجموعه رنگ‌های رومانفسکی هستند. رنگ‌آمیزی فیلد دو مرحله A (رنگ با متیلن بلو و آزور) و B (ائوزین) دارد که هر دو رنگ در بافر فسفات حل می‌شوند.



شکل ۱۱-۱۱: هوگو شیف[۲] (۱۹۱۵-۱۸۳۴)، دانشمند آلمانی و ابداع کننده رنگ PAS که قسمت زیادی از عمر خود را در ایتالیا سپری نمود.

RBC vs BBC

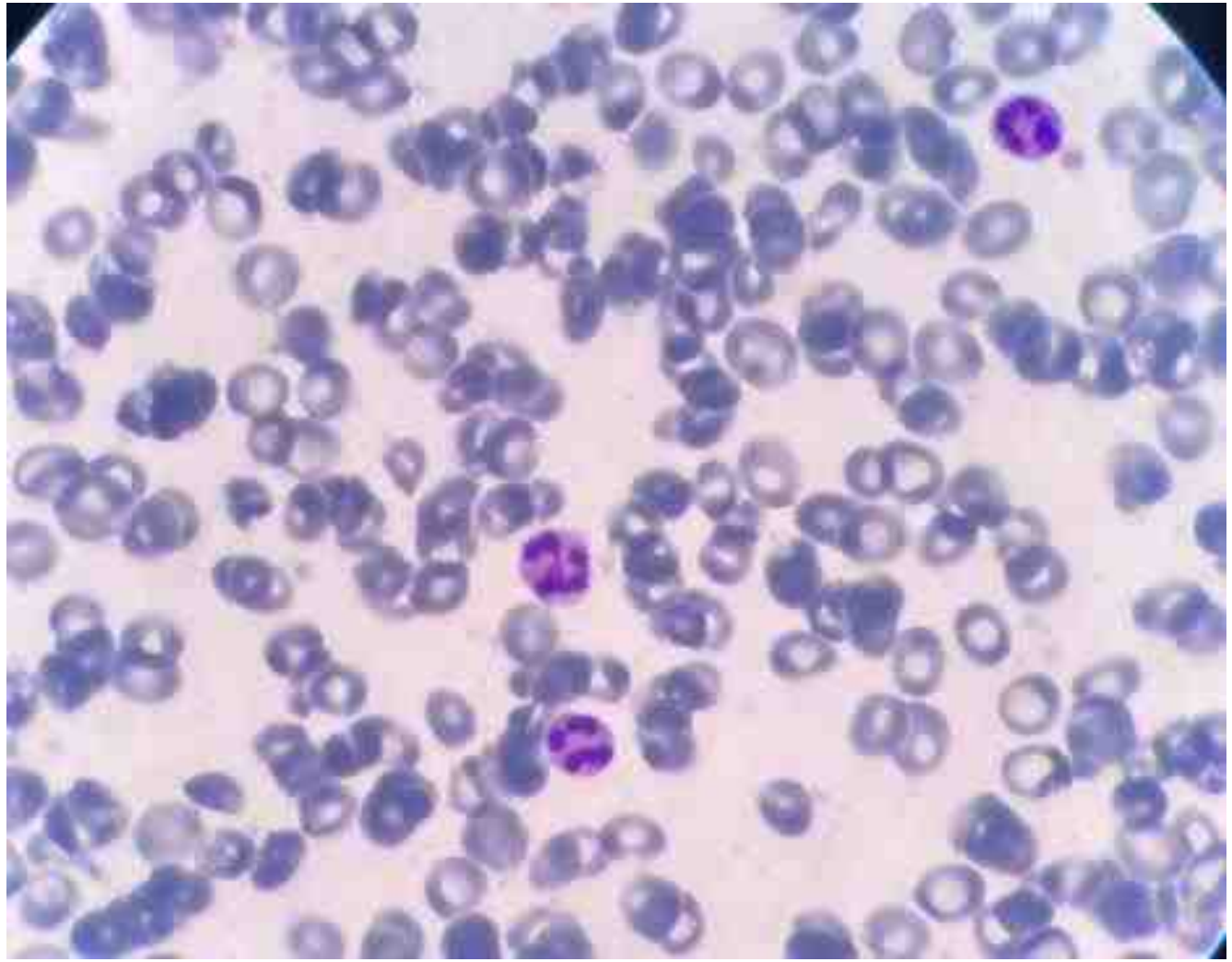

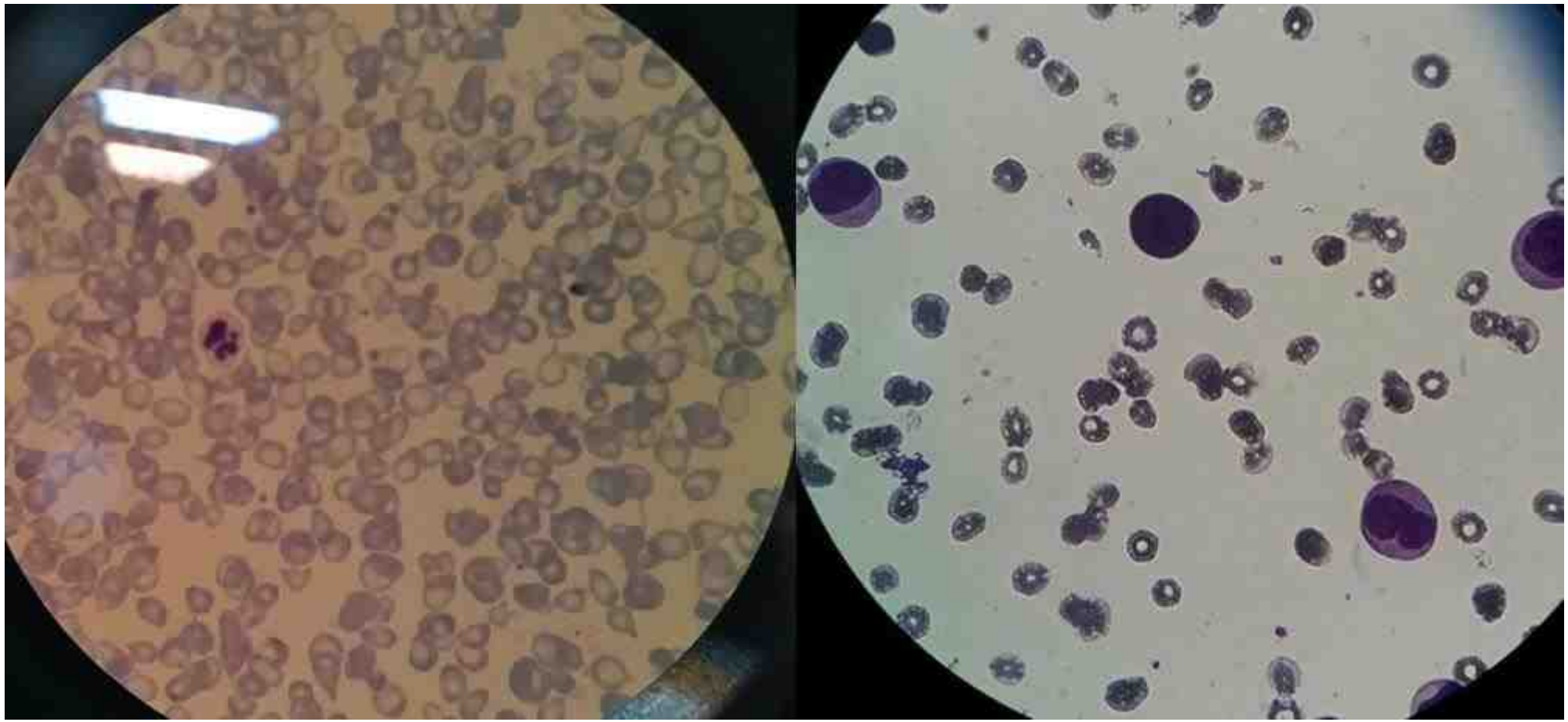

Phosphate Buffer, Iso-osmotic

(A) $NaH_2PO_4 \cdot 2H_2O$ (150 mmol/l) 23.4 g/l
(B) NaH_2PO_4 (150 mmol/l) 21.3 g/l

pH	*Solution A*	*Solution B*
5.8	87 ml	13 ml
6.0	83 ml	17 ml
6.2	75 ml	25 ml
6.4	66 ml	34 ml
6.6	56 ml	44 ml
6.8	46 ml	54 ml
7.0	32 ml	68 ml
7.2	24 ml	76 ml
7.4	18 ml	82 ml
7.6	13 ml	87 ml
7.7	9.5 ml	90.5 ml

Normal human serum has an osmolality of 289 ± 4 mmol. Hendry[2] recommended slightly different concentrations of the stock solution, namely, 25.05 g/l NaH_2PO_4 $2H_2O$ and 17.92 g/l Na_2HPO_4 for an iso-osmotic buffer.

Phosphate Buffered Saline

Equal volumes of iso-osmotic phosphate buffer and 9 g/l NaCl.

Phosphate Buffer, Sörensen's

Stock solutions:

	66 mmol/l	*100 mmol/l*	*150 mmol/l*
(A) KH_2PO_4	9.1 g/l	13.8 g/l	20.7 g/l
(B) Na_2HPO_4	9.5 g/l	14.4 g/l	21.6 g/l
or $Na_2HPO_4 \cdot 2H_2O$	11.9 g/l	18.0 g/l	27.1 g/l

To obtain a solution of the required pH, add A and B in the indicated proportions:

pH	*A*	*B*
5.4	97.0	3.0
5.6	95.0	5.0
5.8	92.2	7.8
6.0	88.0	12.0
6.2	81.0	19.0
6.4	73.0	27.0
6.6	63.0	37.0
6.8	50.8	49.2
7.0	38.9	61.1
7.2	28.0	72.0
7.4	19.2	80.8
7.6	13.0	87.0
7.8	8.5	91.5
8.0	5.5	94.5

This buffer is not iso-osmotic with normal plasma

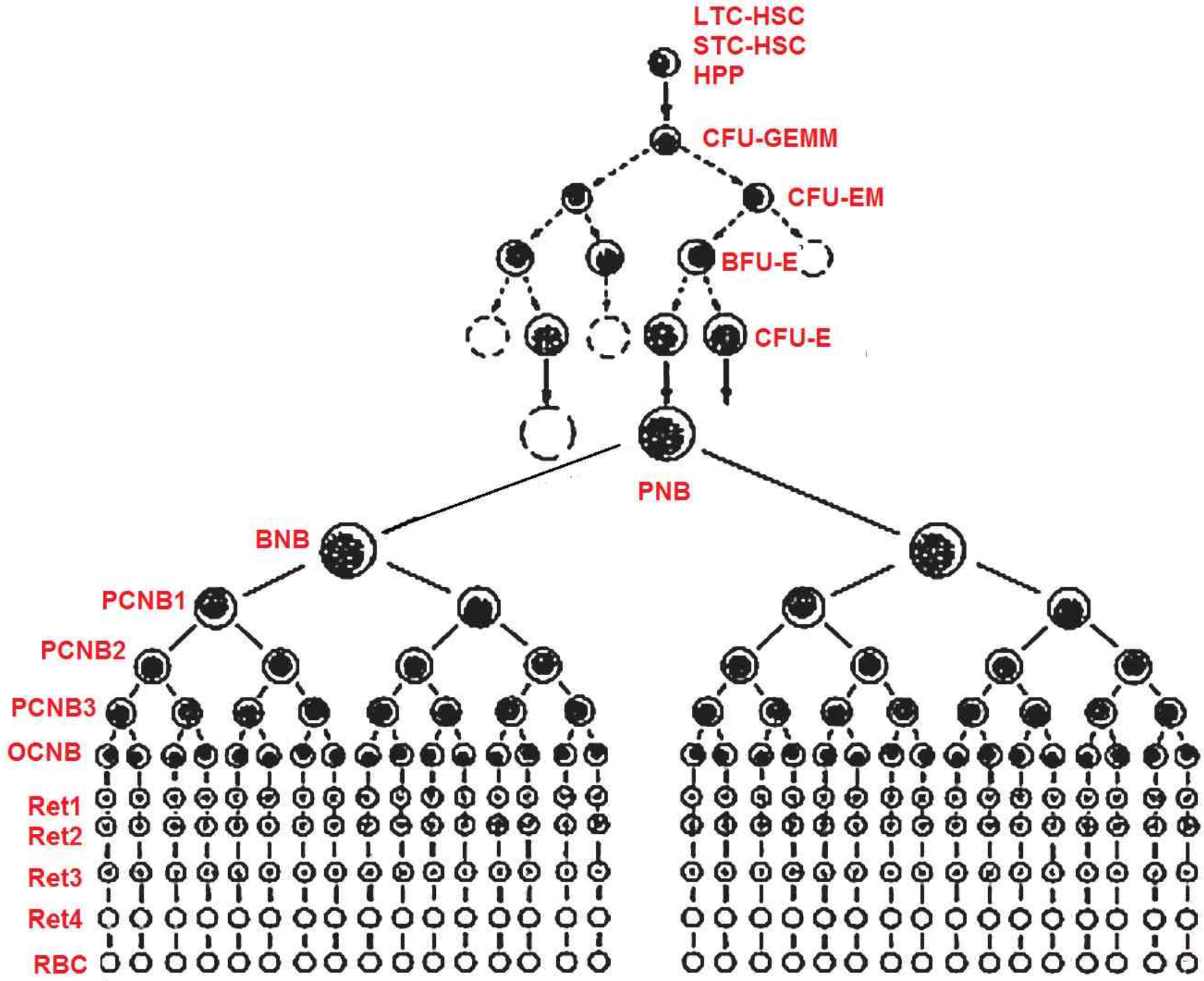
LTC-HSC
STC-HSC
HPP
CFU-GEMM
CFU-EM
BFU-E
CFU-E
PNB
BNB
PCNB1
PCNB2
PCNB3
OCNB
Ret1
Ret2
Ret3
Ret4
RBC

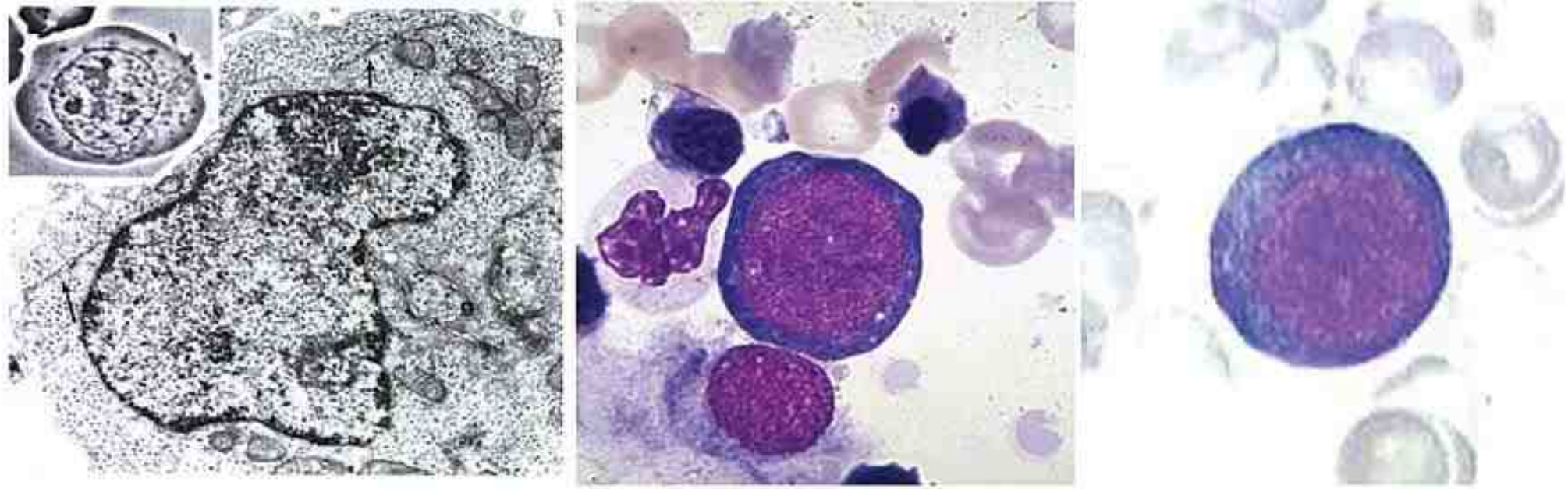

شکل ۴-۲۷: (راست و وسط) تصویر دو نورموبلاست بزرگ با کروماتین باز و ظریف. (چپ): تصویر TEM الکترونی از شبکه اندوپلاسمی وسیع (فلش) و گلژی (g) در اطراف هسته پرونورموبلاست.

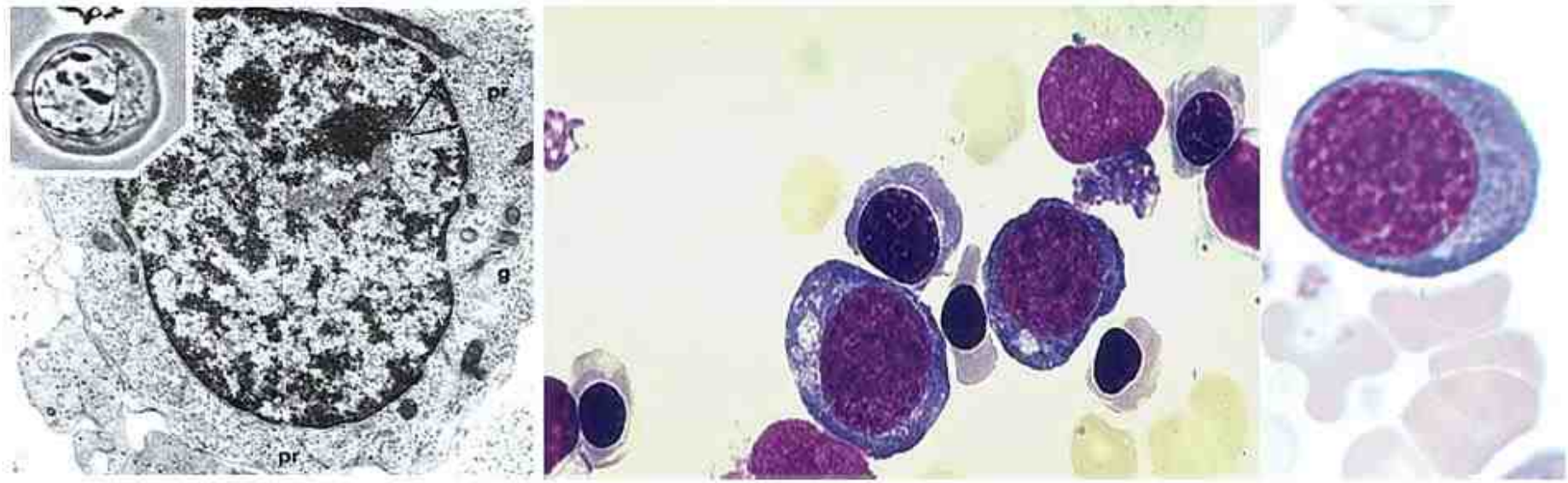

شکل ۵-۲۷: تصویر راست و وسط): تصویر سه بازوفیلیک نورموبلاست در کنار دو PCN وسه OCN. تصویر سمت چپ): تصویر TEM از سوراخ‌های هسته (P)، پلی‌ریبوزوم (Pr) و دستگاه گلژی (g) و کاهش شبکه اندوپلاسمی [۲۵].

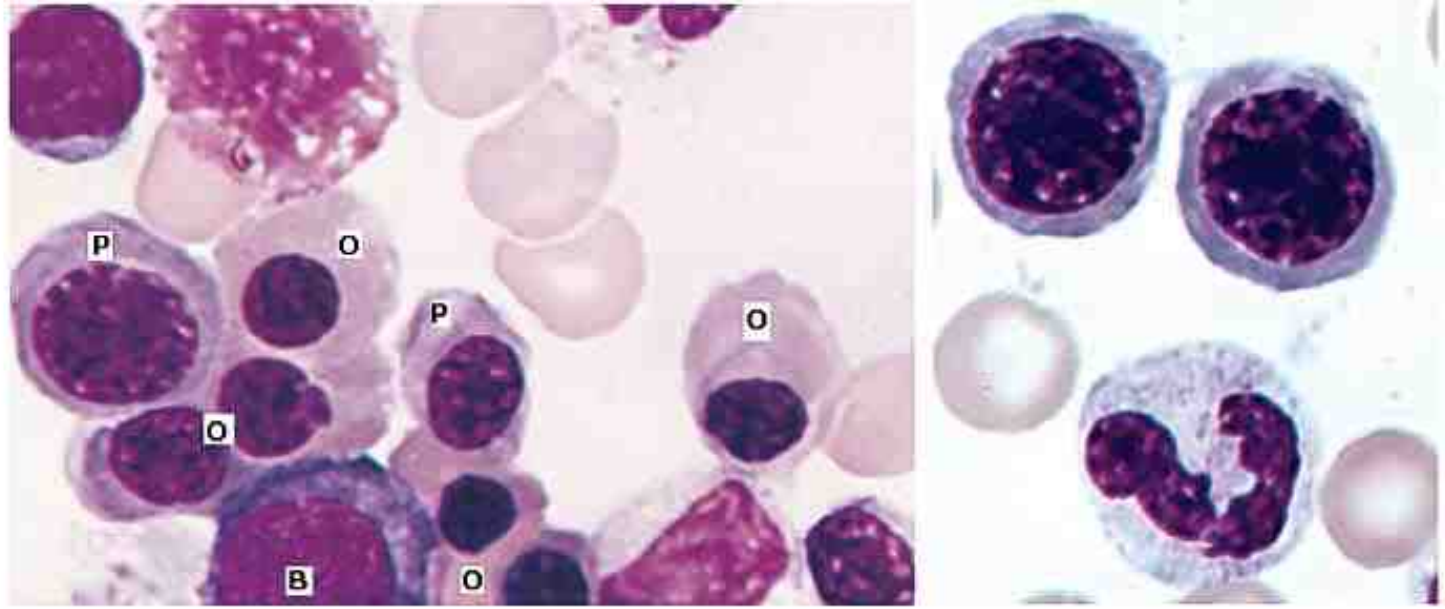

شکل ۶-۲۷: تصویر راست) دو پرونورموبلاست و یک متامیلوسیت نوتروفیلی. چپ)، یک بازوفیلیک نورموبلاست (B) و دو پلی‌کروماتوفیلیک نورموبلاست (P) و ۶ اورتوکروماتوفیلیک نورموبلاست.



شکل ۷-۲۷: تصویر راست) یک اورتوکروماتیک نورموبلاست و یک ائوزینوفیل. تصویر وسط) یک اورتوکروماتیک نورموبلاست در حال خارج کردن هسته و تصویر چپ) یک پرونورموبلاست، یک بازوفیلیک نورموبلاست، یک پلی‌کروماتوفیلیک نورموبلاست، سه اورتوکروماتیک نورموبلاست در کنار یک پلاسماسل و یک متامیلوسیت.

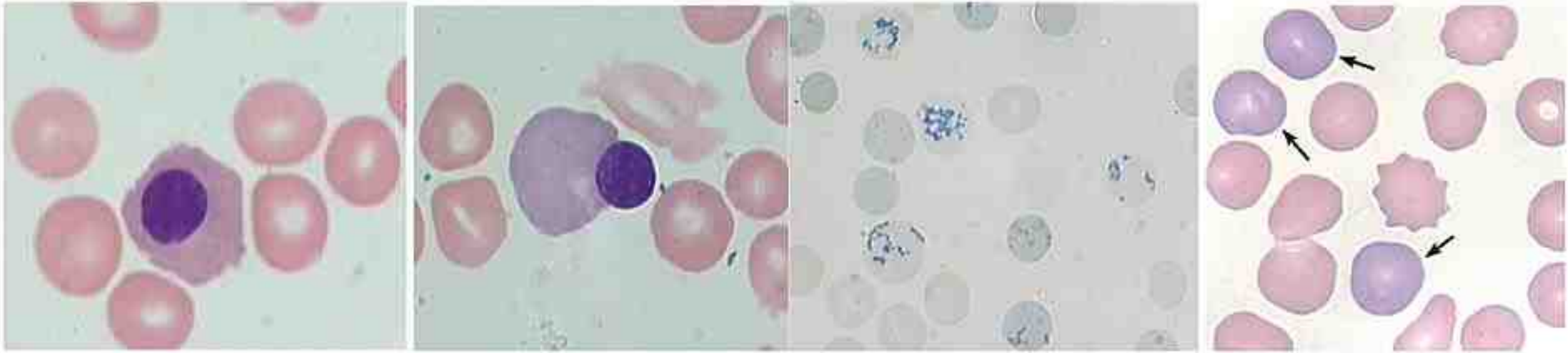

شکل ۱۱-۲۷: از راست به چپ: ۱) سلول‌های پلی‌کروماتوفیل (معادل رتیک در خون محیطی)، ۲) رسوب راخل سلولی رتیکولوسیت، ۳) هسته در حال خروج از OCN که به شکل گیری پیرنوسیت ختم می‌شود و ۴) یک RBC هسته‌دار یا N-RBC که معادل OCN در خون محیطی محسوب می‌شود.

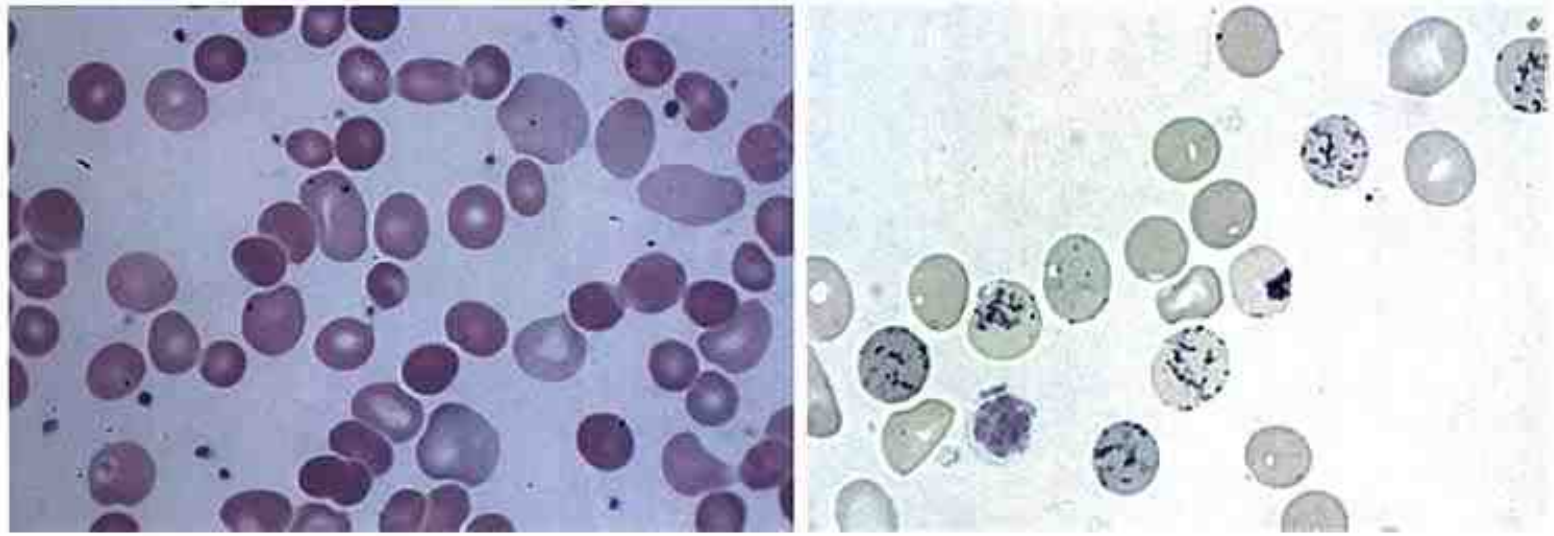

شکل ۱۷-۲۷: منظره پلی‌کرومازی در خون محیطی رنگ‌شده با زنگ‌آمیزی رایت- گیمسا (شکل سمت چپ) و رنگ‌آمیزی حیاتی BCB از همان بیمار که رتیکولوسیتوز مشخصی را نشان می‌دهد (شکل سمت راست).



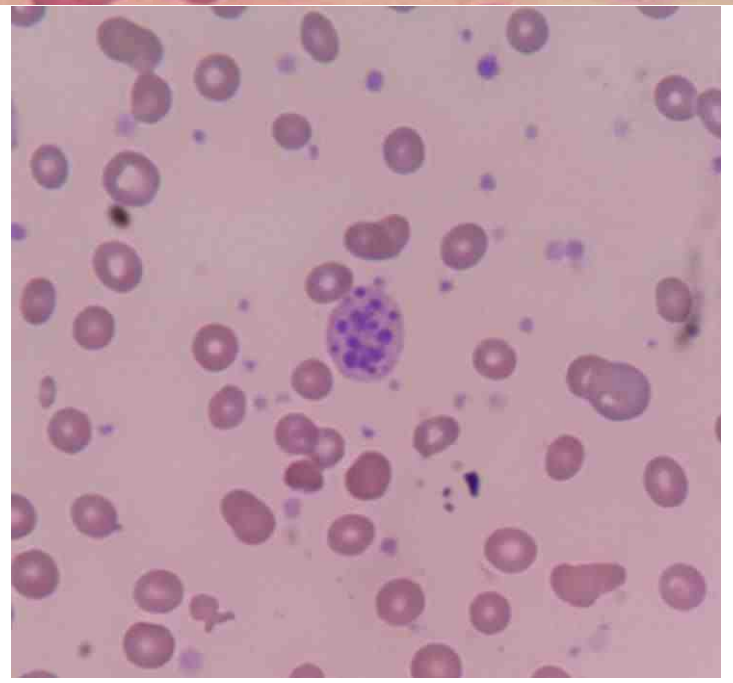

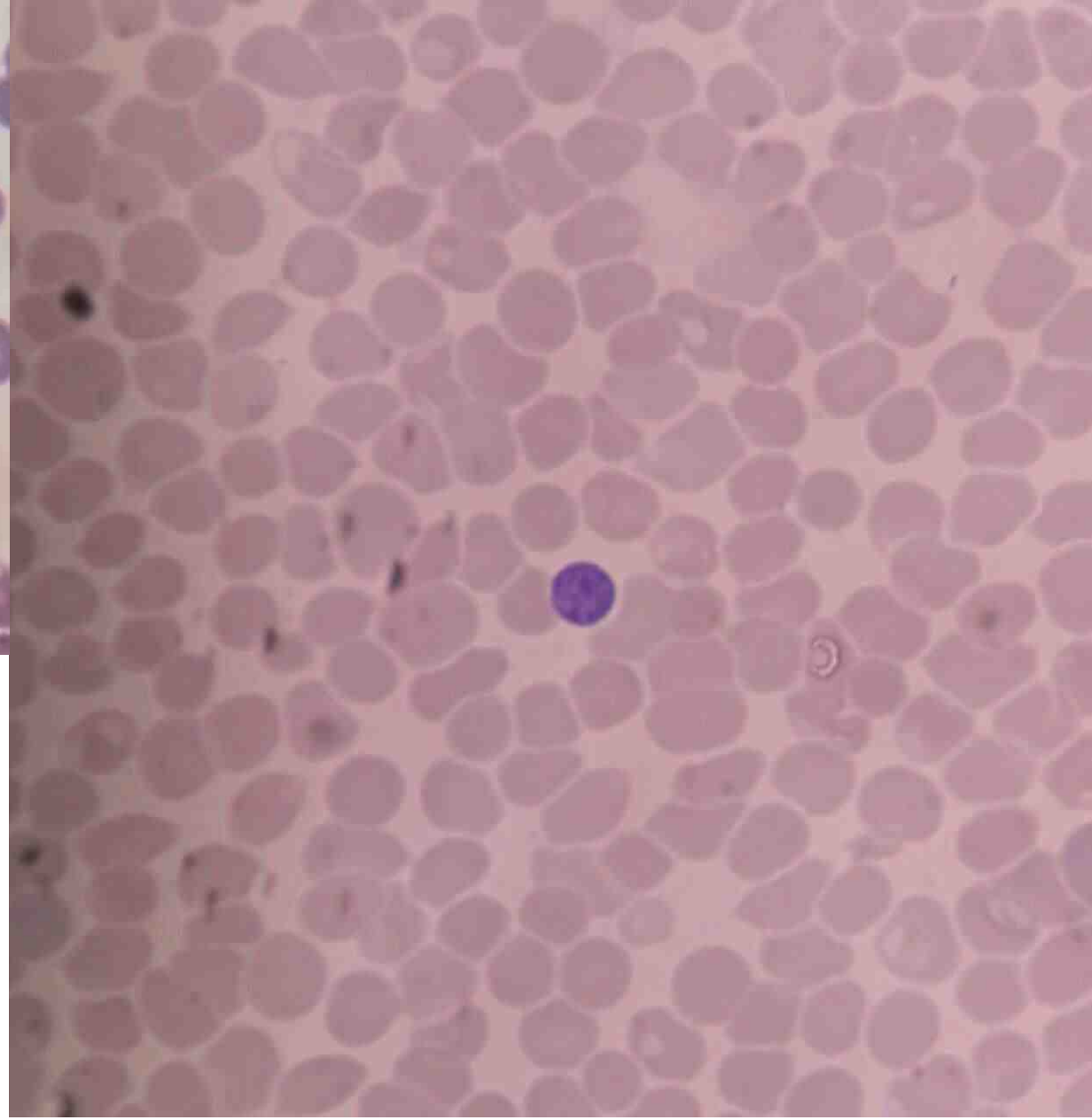

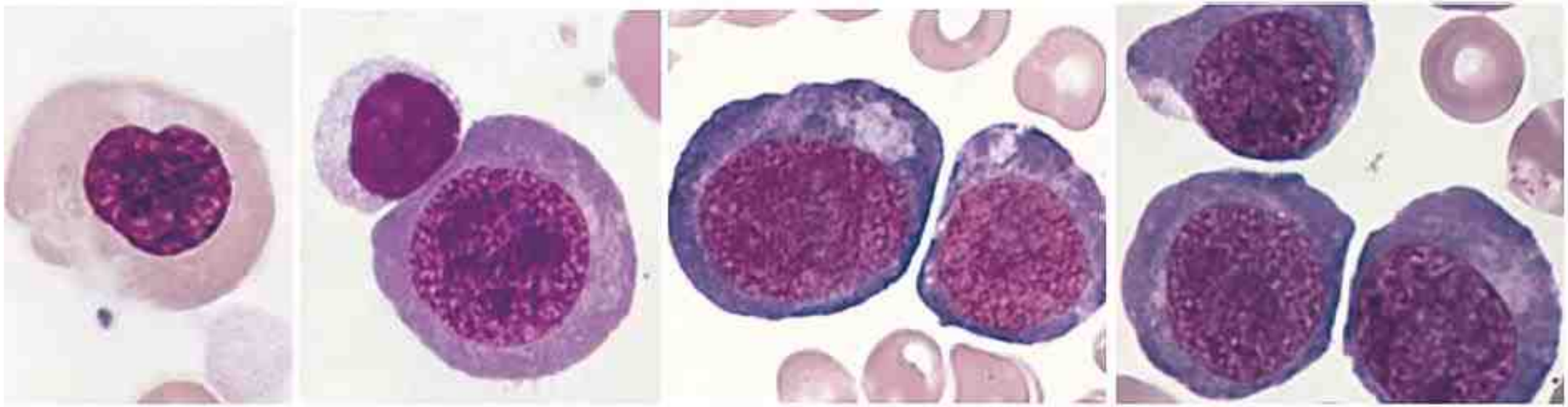

شکل ۱۵-۲۷: از راست به چپ: ۱) پرومگالوبلاست، ۲) بازوفیلیک مگالوبلاست، ۳) پلی کروماتوفیلیک مگالوبلاست و ۴) اورتوکروماتوفیلیک مگالوبلاست [۲۵]

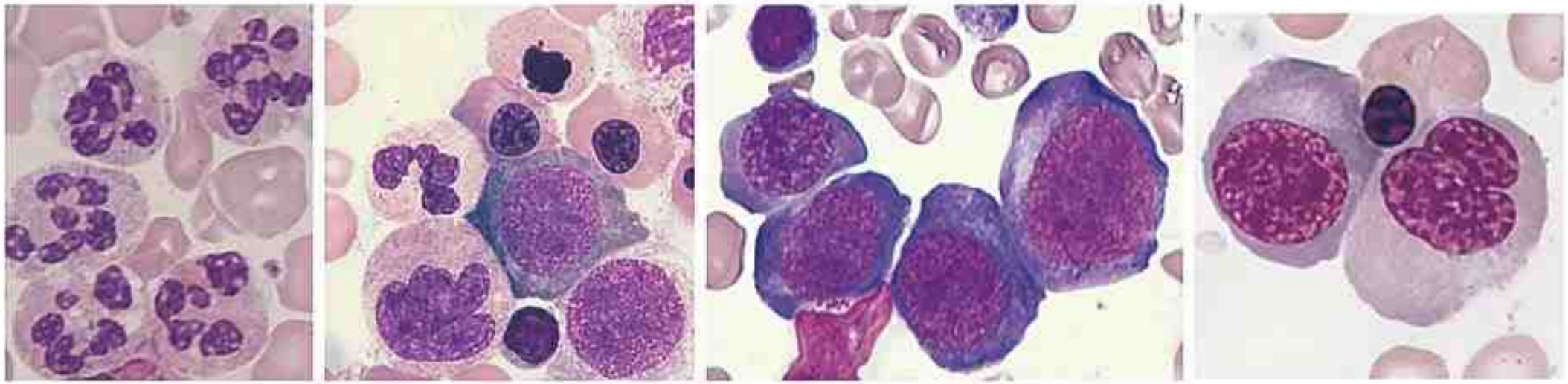

شکل ۱۶-۲۷: از راست به چپ: ۱) بازوفیلیک، پلی‌کروماتوفیلیک و اورتوکروماتوفیلیک مگالوبلاست در حال خروج هسته، ۲) پرومگالوبلاست، بازوفیلیک مگالوبلاست و پلی‌کروماتوفیلیک، ۳) جایانت باند، بازوفیلیک و چندین اورتوکروماتوفیلیک مگالوبلاست به همراه یک هسته پیکنوتیک و ۴) نوتروفیل‌های هایپرسگمانته و یک ائوزینوفیل در آنمی مگالوبلاستیک ناشی از فقر Vit-B12

هفته	جدول ۴-۴۲: ترتیب ظهور علایم آزمایشگاهی در آنمی مگالوبلاستیک ناشی از فقر فولات [۶]
هفته ۳	کاهش فولات سرم
هفته ۵	افزایش نوتروفیل هیپرسگمانته در BM
هفته ۷	افزایش نوتروفیل هیپرسگمانته در خون، افزایش سلول‌های میتوتیک، افزایش J-BNB در BM
هفته ۱۰	افزایش جایانت متامیلوسیت و J-PcNB در BM
هفته ۱۳	افزایش هموسیستئین و FIGLU
هفته ۱۷	کاهش فولات داخل اریتروسیت
هفته ۱۸	ظهور ماکرواووالوسیت و افزایش شدید جایانت متامیلوسیت
هفته ۱۹	مگالوئید شدن BM در تمامی رده‌های سلولی
هفته ۲۰	آنمی مگالوبلاستیک توأم با پان سیتوپنی و افت هموگلوبین

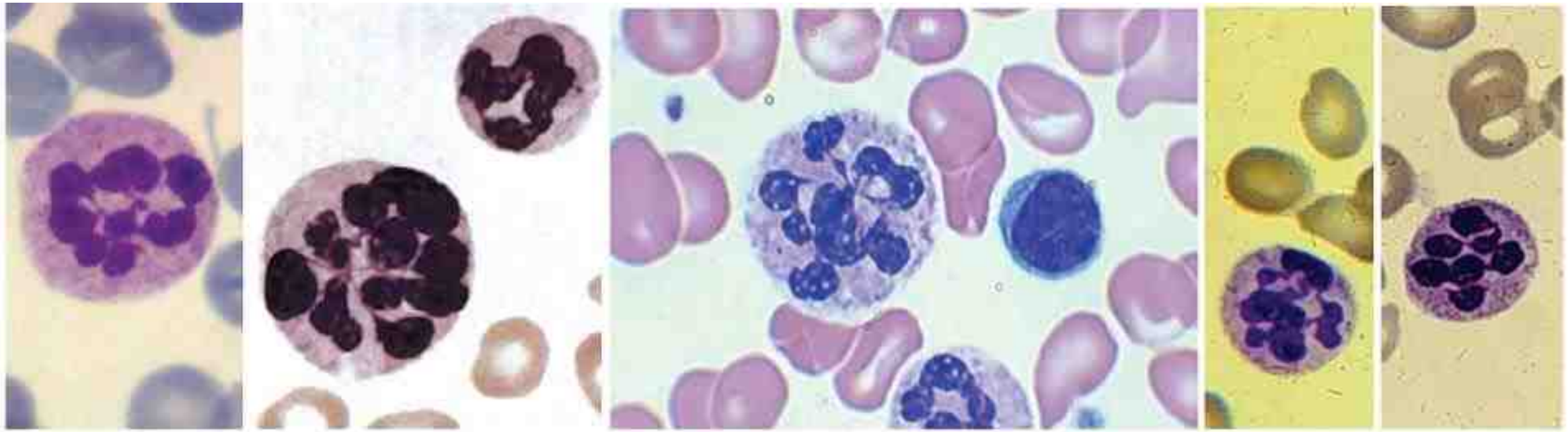

شکل ۴۱-۴۲: نوتروفیل‌های هیپرسگمانته یا ماکروپلی‌سیت که تعداد بالای ۵٪ نوتروفیل ۵ سگمانته یا حتی یک عدد نوتروفیل ۸-۶ سگمانته دلالت بر نوتروفیل هیپرسگمانته و بروز آنمی مگالوبلاستیک دارد. این منظره در آنمی فقر آهن شدید و چند بیماری دیگر نیز ممکن است مشاهده شود [۲۴].

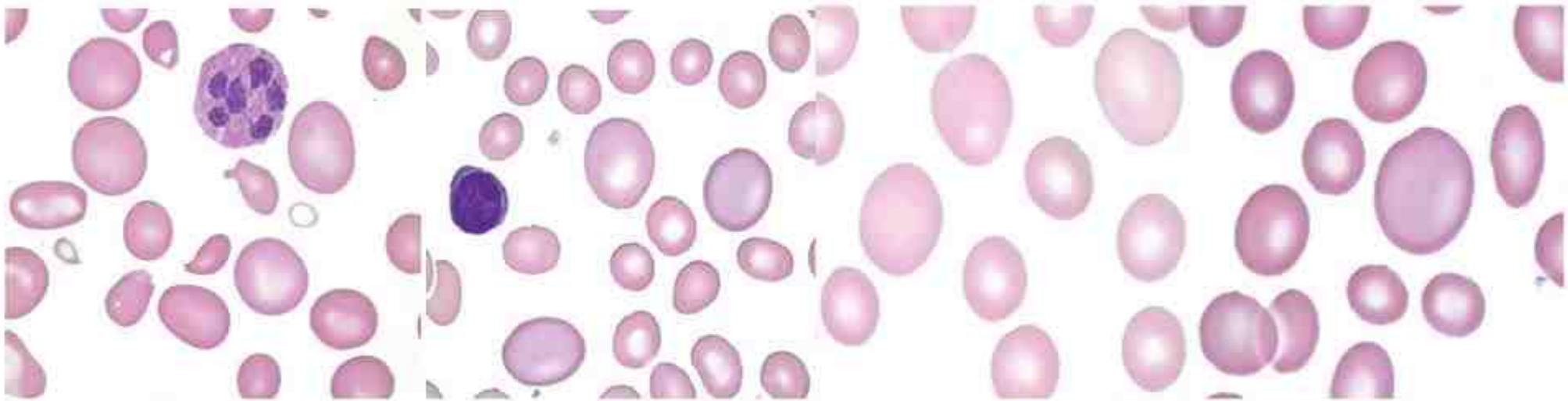

شکل ۴۴-۴۲: ماکروسیتوز محسوس اریتروسیت‌ها که با درجات متوسطی از آنیزوسیتوز، پوئیکیلوسیتوز و حضور ماکرواووالوسیت‌ها، میکروسیت‌ها و سلول‌های داکروسیت همراه می‌باشد. برای درک ماکروسیتوز، سلول‌های نرمال را در کنار آنها مقایسه کنید. نکته جالب اینکه علی‌رغم ماکروسیتوز و افزایش MCV، تعداد قابل توجهی میکروسیت نیز رویت می‌شود.

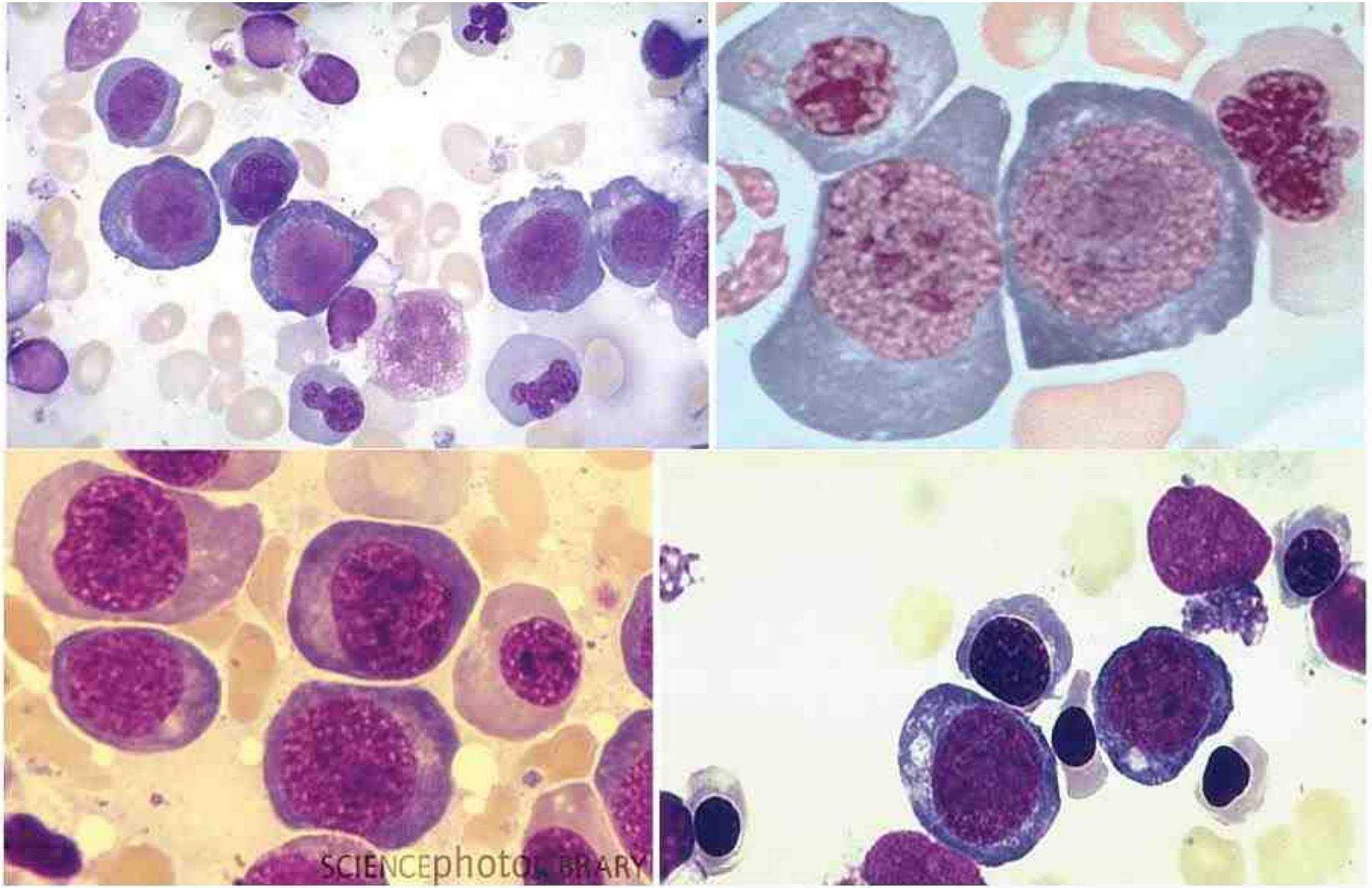

شکل ۴۳-۴۲: نورموبلاست‌های بزرگ و جایانت (به‌ویژه J-BNB و J-PcNB) در آنمی مگالوبلاستیک که با درجات بالایی از دیسپلازی اریتروئیدی و کروماتین لانه زنبوری (حتی در OcNB) همراه می‌باشد.

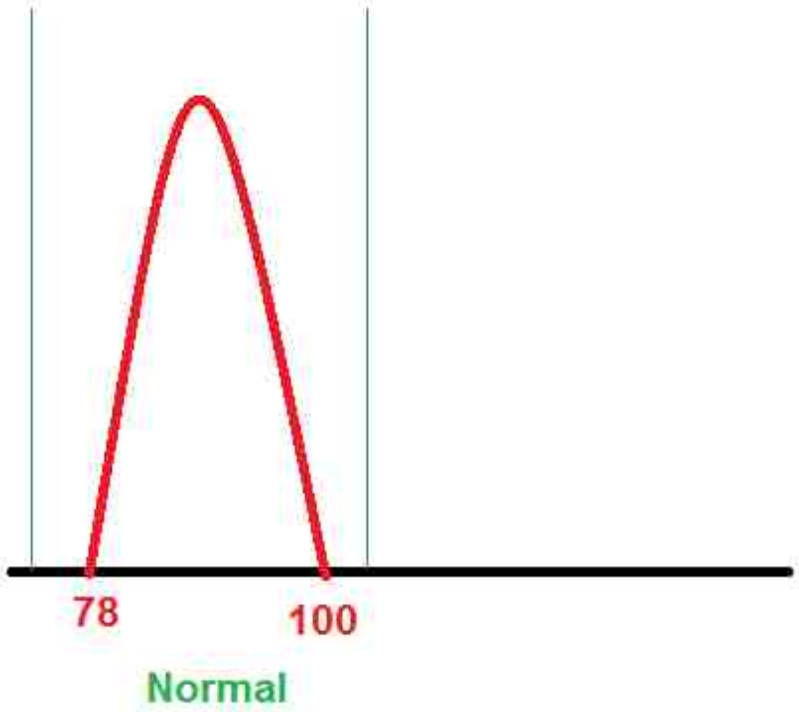
78
100
Normal

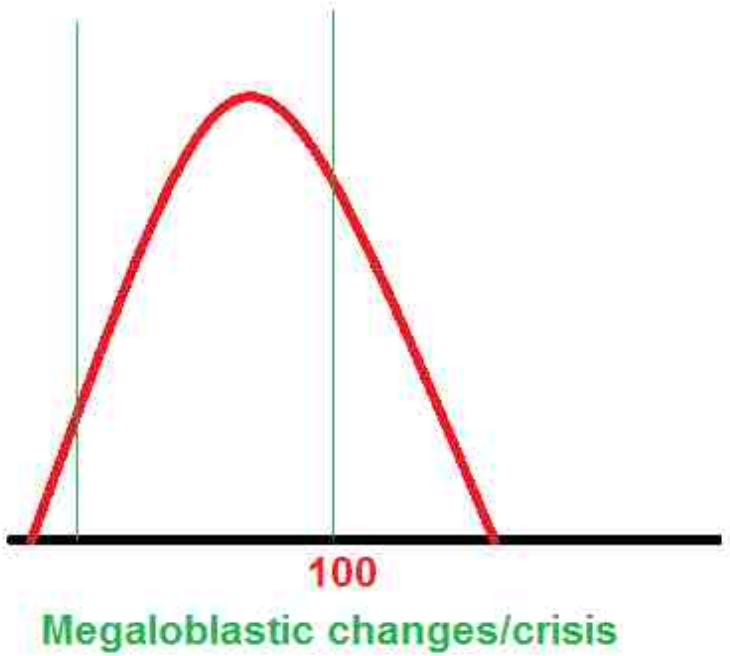
100
Megaloblastic changes/crisis

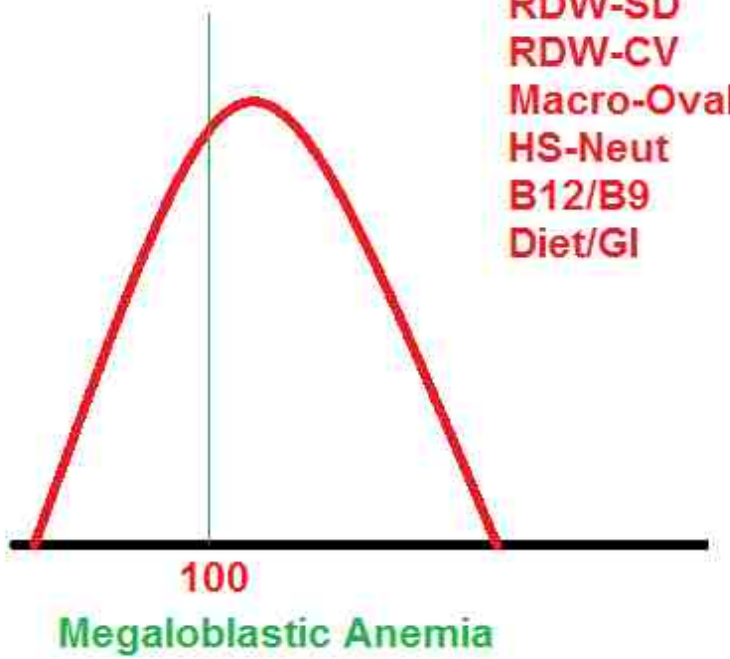
RDW-SD
RDW-CV
Macro-Oval
HS-Neut
B12/B9
Diet/GI
100
Megaloblastic Anemia

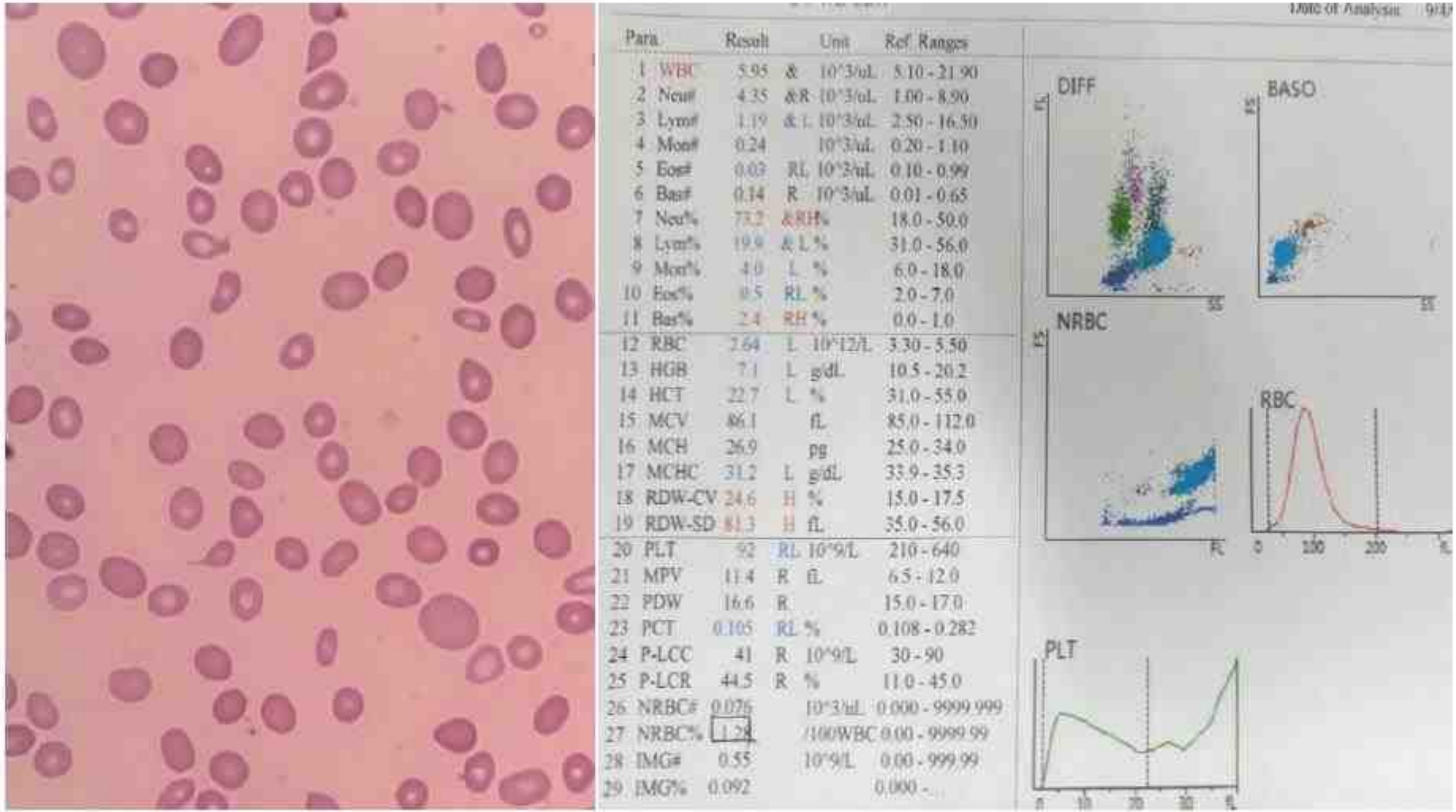

شکل ۶۴-۱۰: کریز مگالوبلاستیک در بیمار مبتلا به آنمی میکروسیتیک-هیپوکروم که از یک طرف باعث مخفی شدن MCV پایین شده و از طرفی دیگر باعث افزایش محسوس RDW شده است که وجود مقادیر بالای RDW در چنین مواردی حضور نوعی دی‌مورفیسم پنهان را آشکار می‌کند. در این بیمار هیستوگرام RBC دو قله‌ای یا Bimodal نبوده ولی PBS حاکی از دو جمعیتی بودن بارز دارد. در آنمی آپلاستیک شدید درجاتی از پانسیتوپنی دیده می‌شود که این بیمار آنمی و ترومبوسیتوپنی واضحی را نشان می‌دهد.

Para.		Result	Unit	Ref. Ranges
1 WBC	L	3.58	10^3/uL	4.00 - 10.00
2 Neu#		2.43	10^3/uL	2.00 - 7.00
3 Lym#		0.94	10^3/uL	0.80 - 4.00
4 Mon#	L	0.09	10^3/uL	0.12 - 1.20
5 Eos#		0.11	10^3/uL	0.02 - 0.50
6 Bas#		0.01	10^3/uL	0.00 - 0.10
7 Neu%		68.0	%	50.0 - 70.0
8 Lym%		26.2	%	20.0 - 40.0
9 Mon%	L	2.5	%	3.0 - 12.0
10 Eos%		3.0	%	0.5 - 5.0
11 Bas%		0.3	%	0.0 - 1.0
12 RBC	L	1.76	10^12/L	3.50 - 5.50
13 HGB	L	8.0	g/dL	11.0 - 16.0
14 HCT	L	24.1	%	37.0 - 54.0
15 MCV	H	136.5	fL	80.0 - 100.0
16 MCH	H	45.6	Pg	27.0 - 34.0
17 MCHC		33.4	g/dL	32.0 - 36.0
18 RDW-CV		13.4	%	11.0 - 16.0
19 RDW-SD	H	73.2	fL	35.0 - 56.0
20 PLT		137	10^9/L	100 - 300



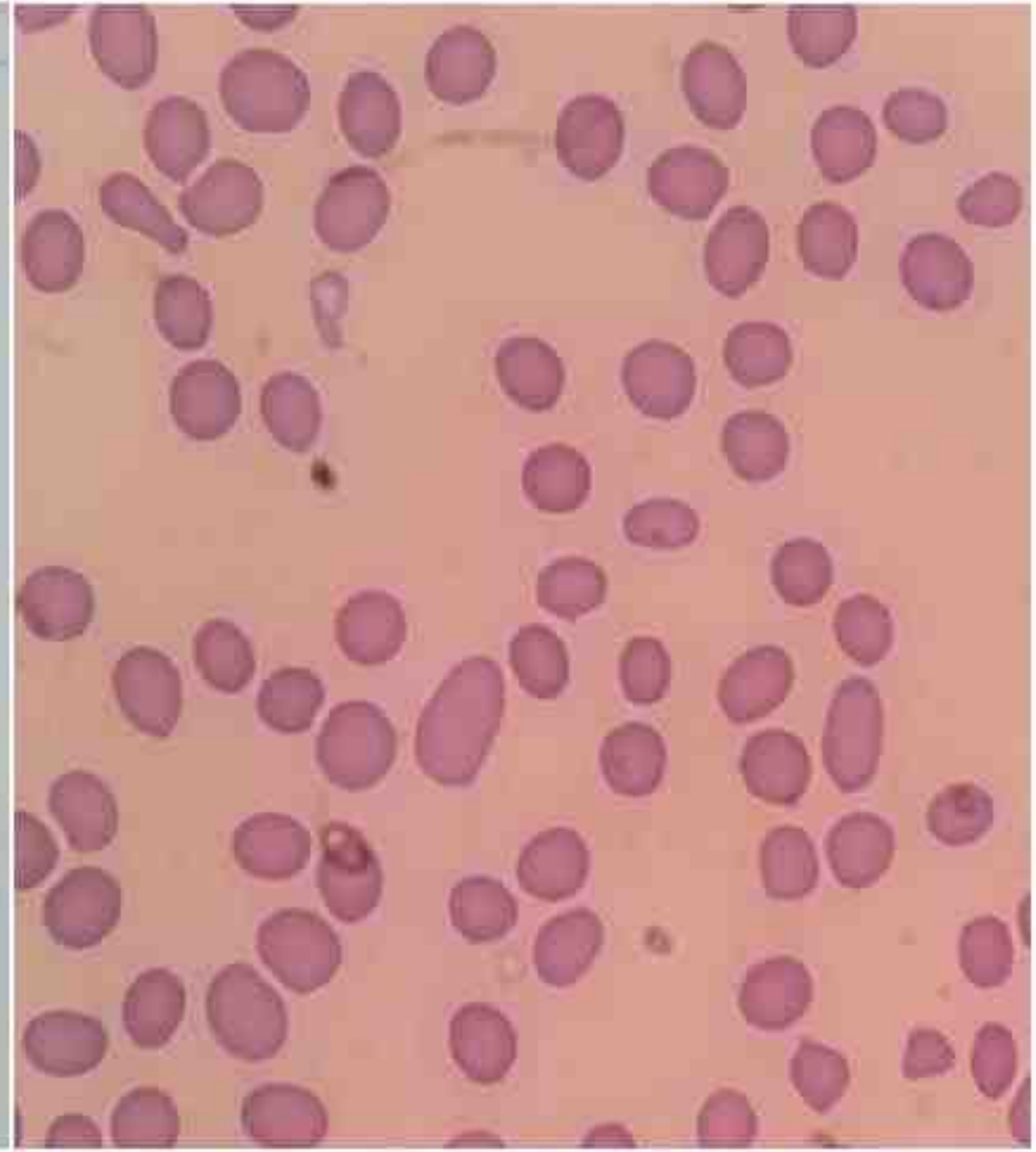

شکل ۱۳۶-۱۰: اثر ماکروسیتوز شدید در کاهش شدید و کاذب RDW-CV علی‌رغم افزایش محسوس و واقعی RDW-SD

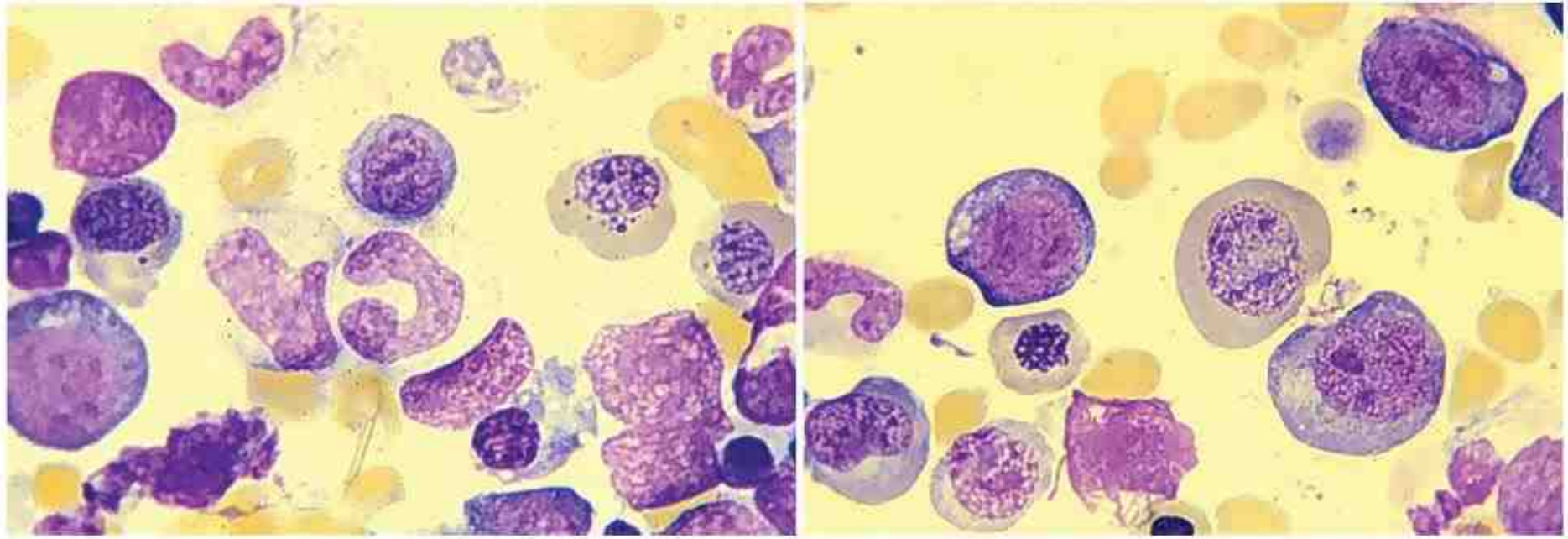

شکل ۵۱-۴۲: انواع مختلف جایانت نورموبلاست و جایانت متامیلوسیت در آنمی مگالوبلاستیک که از هسته نارس و کروماتین لانه زنبوری نیز برخوردار هستند.

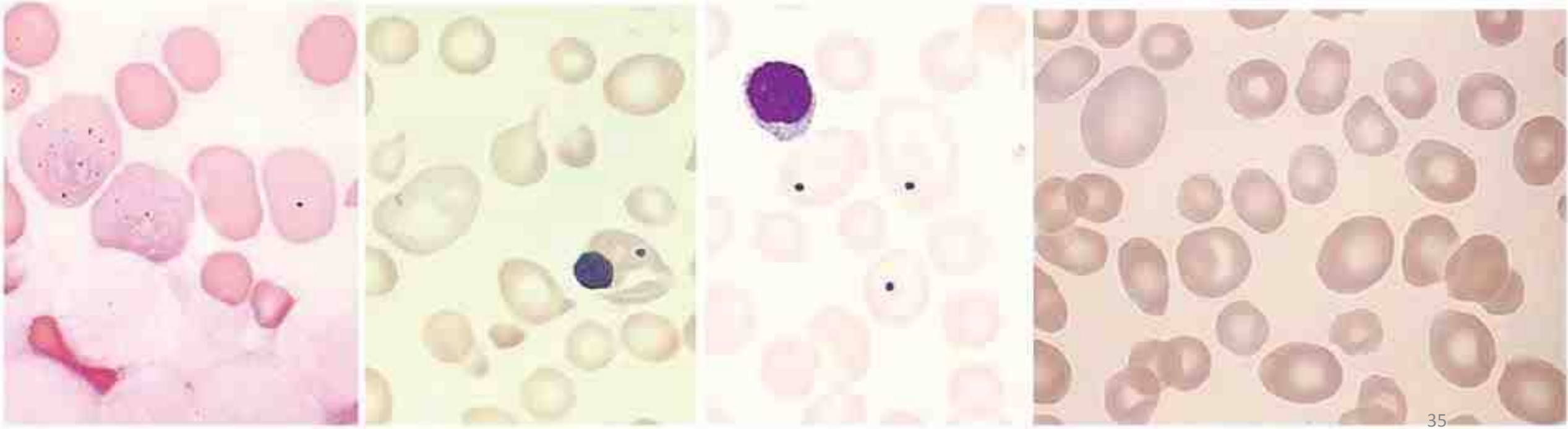

شکل ۵۲-۴۲: ۱) ماکروسیتوز. ۲) هاول جولی. ۳) ماکروسیتوز، هاول جولی و N-RBC. ۴) افزایش سیدروزوم‌ها در نورموبلاست‌های جایانت (رنگ آمیزی پرل)

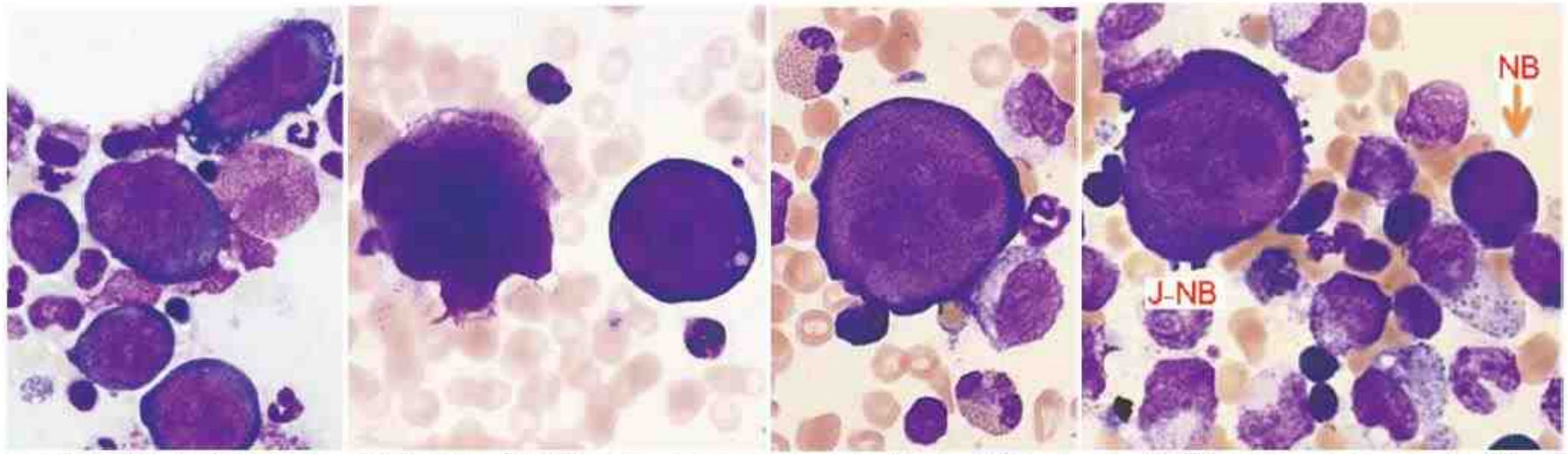

شکل ۳۹-۲۰: حضور جایانت نورموبلاست (J-NB) در آسپیراسیون BM بیمار مبتلا به اریتروبلاستوپنی ناشی از عفونت با PV-B19؛ به اندازه J-NB در مقایسه با NB نرمال (شکل ۱). ائوزینوفیل (شکل۲)، مگاکاریوسیت (شکل۳) و یک پرومیلوسیت (شکل۴) دقت کنید [۲۹].

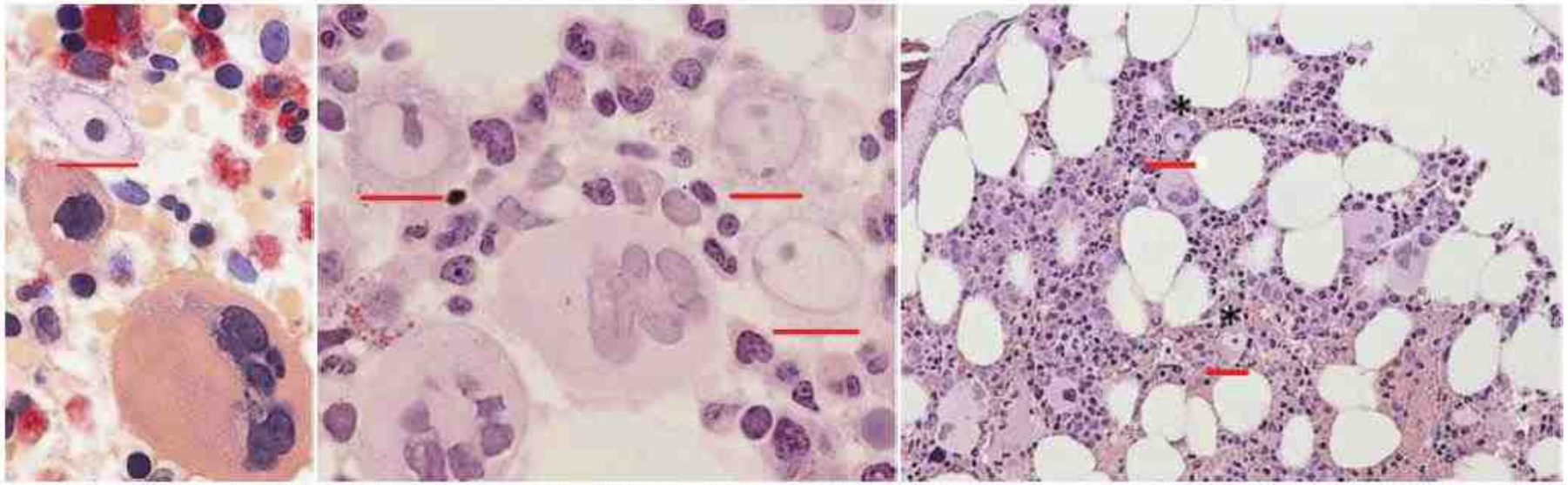

شکل ۴۰-۲۰: حضور جایانت نورموبلاست (J-NB) در بیوپسی از BM بیمار مبتلا به اریتروبلاستوپنی ناشی از عفونت با PV-B19؛ در برش‌های پاتولوژیکی از BM که با رنگ H&E رنگ‌آمیزی می‌شوند. هسته سلول‌های J-NB بسیار کمرنگ. هستک آنها بسیار مشخص و سیتوپلاسم آنها نیز کمرنگ دیده می‌شود. خطوط قرمز در زیر J-NBها جایگاه آنها را در بیوپسی مشخص نموده است. تصویر سوم با رنگ CAE رنگ‌آمیزی شده است. در هر سه تصویر مگاکاریوسیت‌های بزرگی نیز دیده می‌شوند.

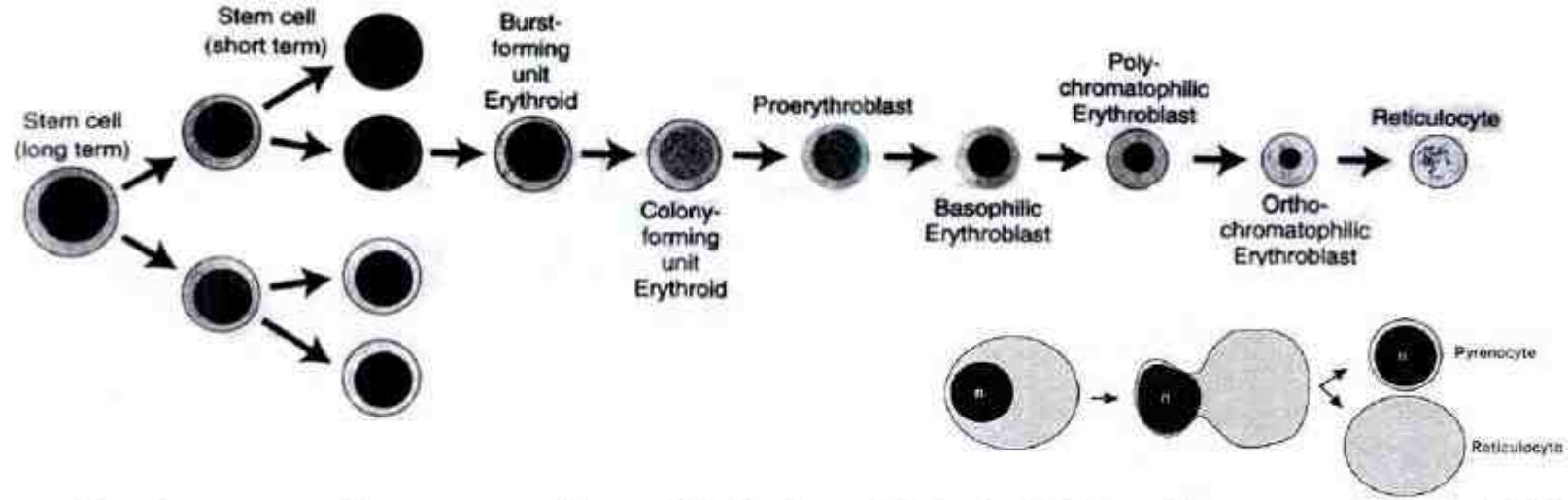

شکل ۱۲-۵: تولید سلول‌های پیرنوسیت و رتیکولوسیت از سلول اورتوکروماتوفیلیک نورموبلاست که با فاگوسیتوز سلول پیرنوسیت و ورود رتیکولوسیت به خون محیطی همراه است.

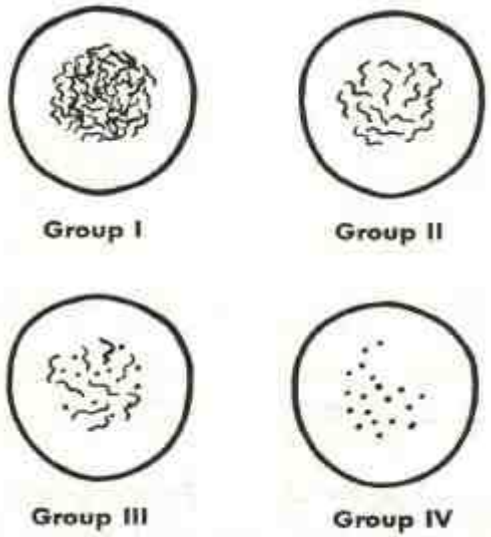

پس از نظر مورفولوژی و شدت نارس بودن سلول، رتیکولوسیت‌ها به چهار درجه طبقه بندی می‌شوند:

- رتیکولوسیت با فیلامنت یا رشته‌های فراوان و متراکم (رتیکولوسیت تیپ I)
- رتیکولوسیت با فیلامنت‌های فراوان ولی کمتر متراکم (رتیکولوسیت تیپ II)
- رتیکولوسیت با فیلامنت و گرانول‌های متوسط (رتیکولوسیت تیپ III)
- رتیکولوسیت با فیلامنت‌های نادر و گرانول‌های زیاد تا کم (رتیکولوسیت تیپ IV)

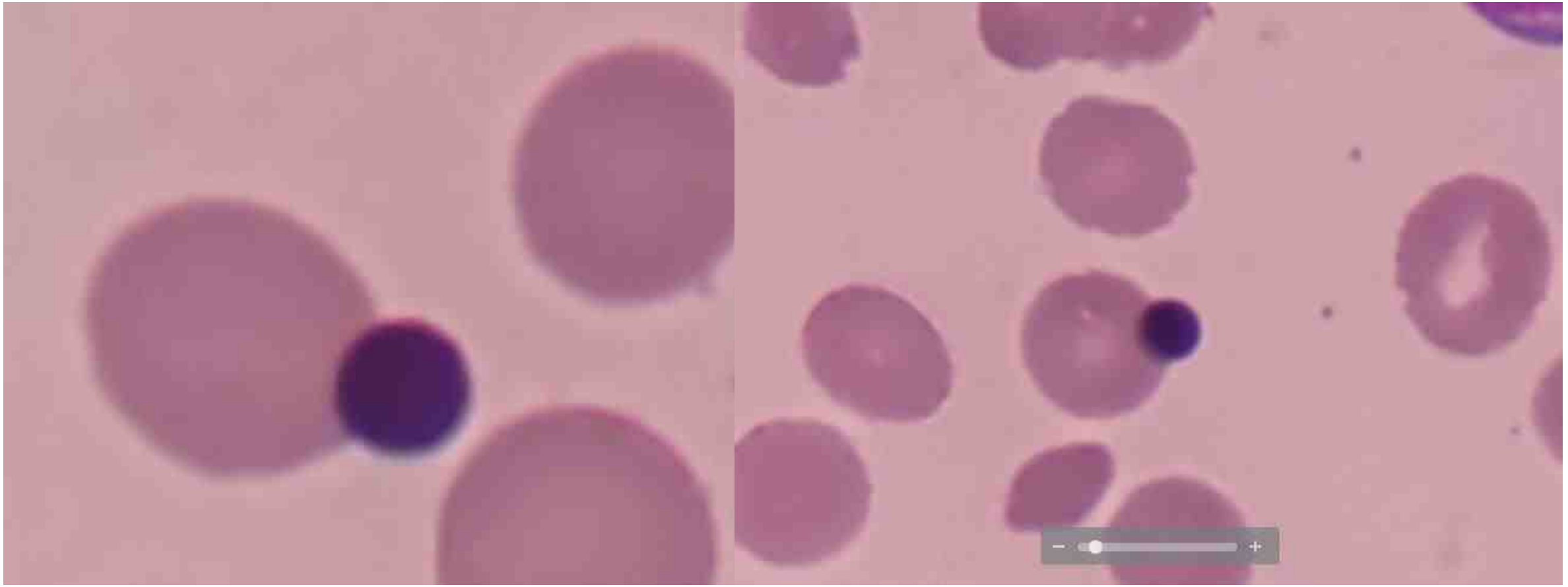

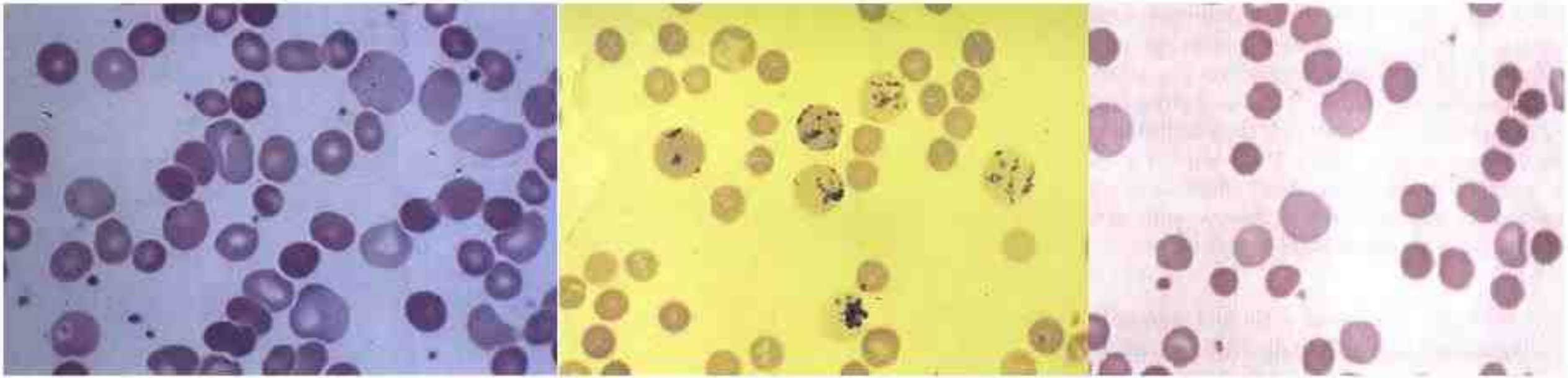

شکل ۲۰-۷: پلی‌کروماتوفیلی (پلی‌کرومازی) خون محیطی و رنگ آمیزی حیاتی همان بیمار که رتیکولوزیس محسوسی را نشان می‌دهد.

$$RPI = \frac{\text{RET [\%]}}{\text{RET maturation time in blood in days}} \times \frac{\text{HCT [L/L] (patient)}}{\text{0.45 (standard HCT)}}$$

Example:

Patient values: HCT= 0.25 L/L, reticulocytes = 20

$$RPI = \frac{20\ [\%]}{2} \times \frac{0.25}{0.45} = 5.5$$

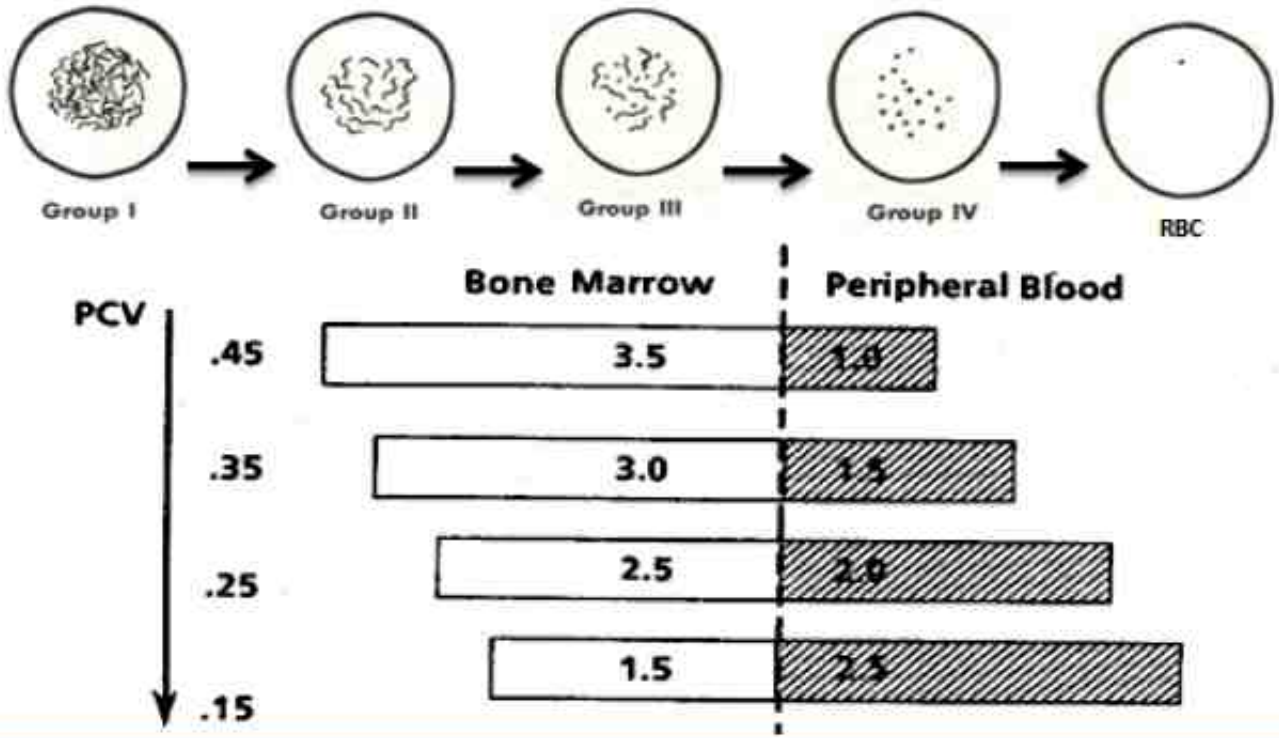

جدول ۱۹-۱۰: مراحل ۴ گانه بلوغ رتیکولوسیت به همراه فراوانی هر کدام از آنها بر اساس طبقه بندی هیلمایر

Maturation stages according to *Heilmeyer*	Morphological description	Quantification according to *Seip* (normal %)
Stage 0	Nucleus	
Stage I	Reticulum consists of dense clots	<0.1
Stage II	Loosely arranged reticulum	7.0
Stage III	Diffusely arranged reticulum	32.0
Stage IV	Some scattered granulae	61.0

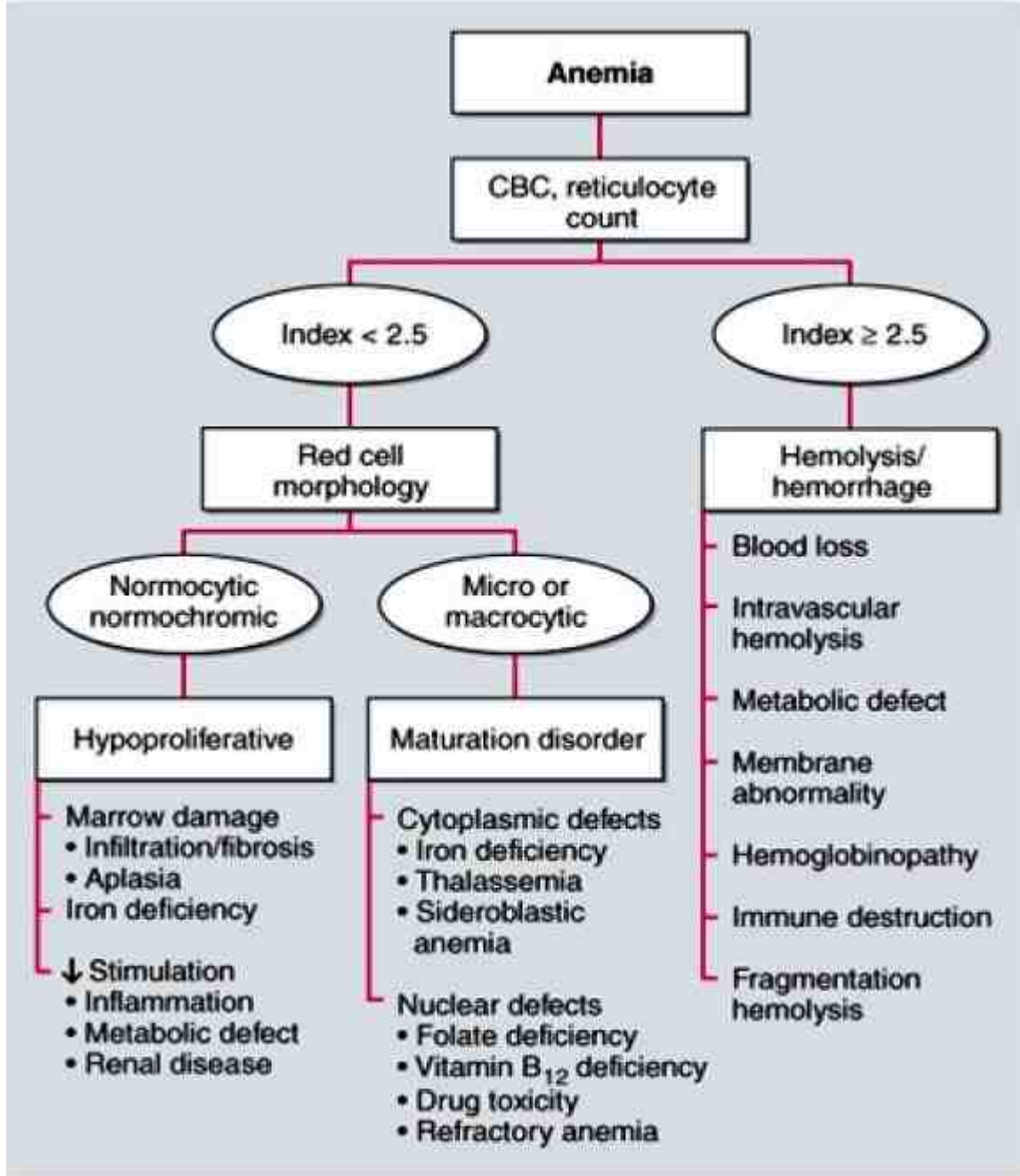
Anemia
CBC, reticulocyte count
Index < 2.5
Index ≥ 2.5
Red cell morphology
Hemolysis/ hemorrhage
Normocytic normochromic
Micro or macrocytic
Hypoproliferative
Maturation disorder
Marrow damage
• Infiltration/fibrosis
• Aplasia
Iron deficiency
↓ Stimulation
• Inflammation
• Metabolic defect
• Renal disease
Cytoplasmic defects
• Iron deficiency
• Thalassemia
• Sideroblastic anemia
Nuclear defects
• Folate deficiency
• Vitamin B_{12} deficiency
• Drug toxicity
• Refractory anemia
Blood loss
Intravascular hemolysis
Metabolic defect
Membrane abnormality
Hemoglobinopathy
Immune destruction
Fragmentation hemolysis

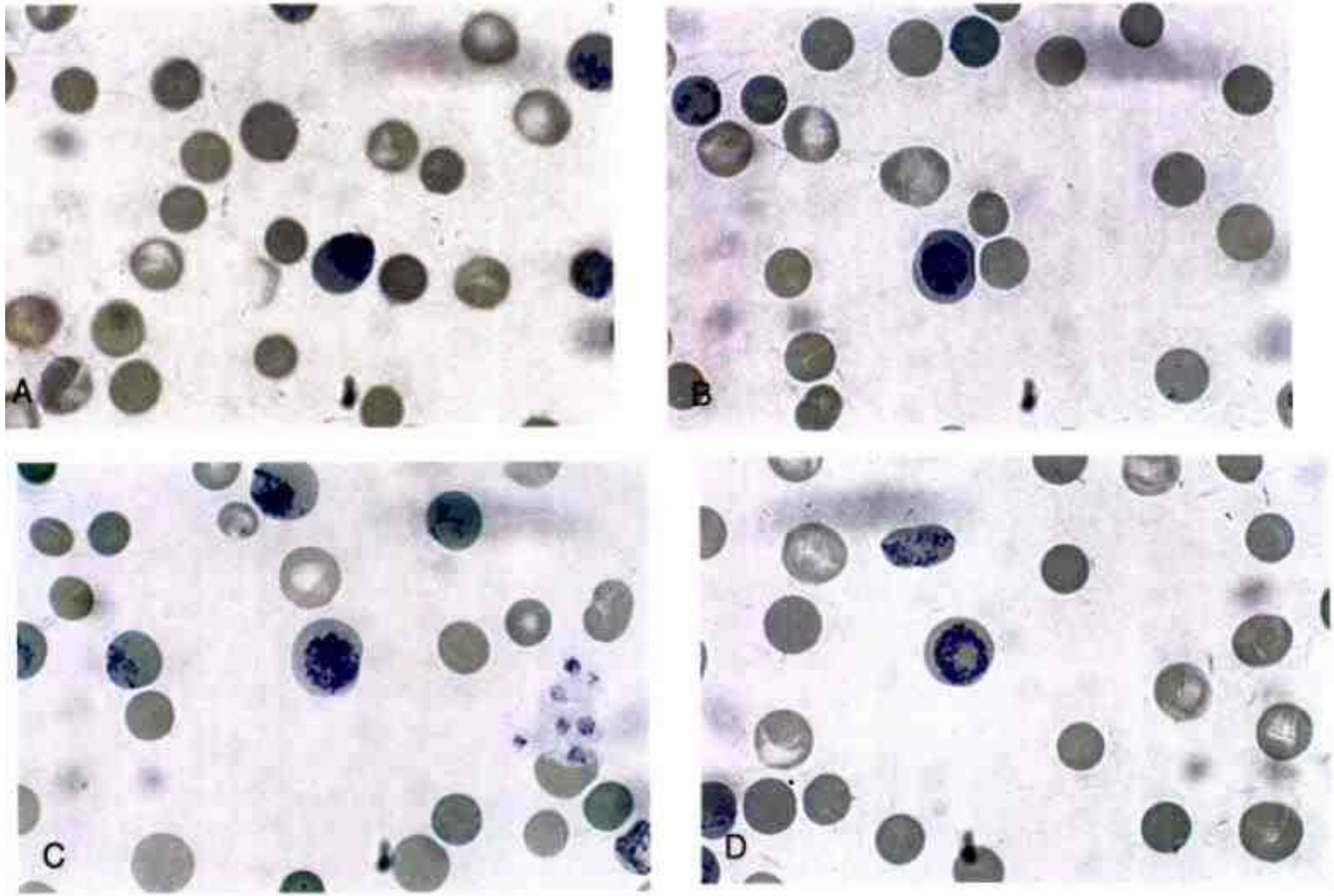
A
B
C
D

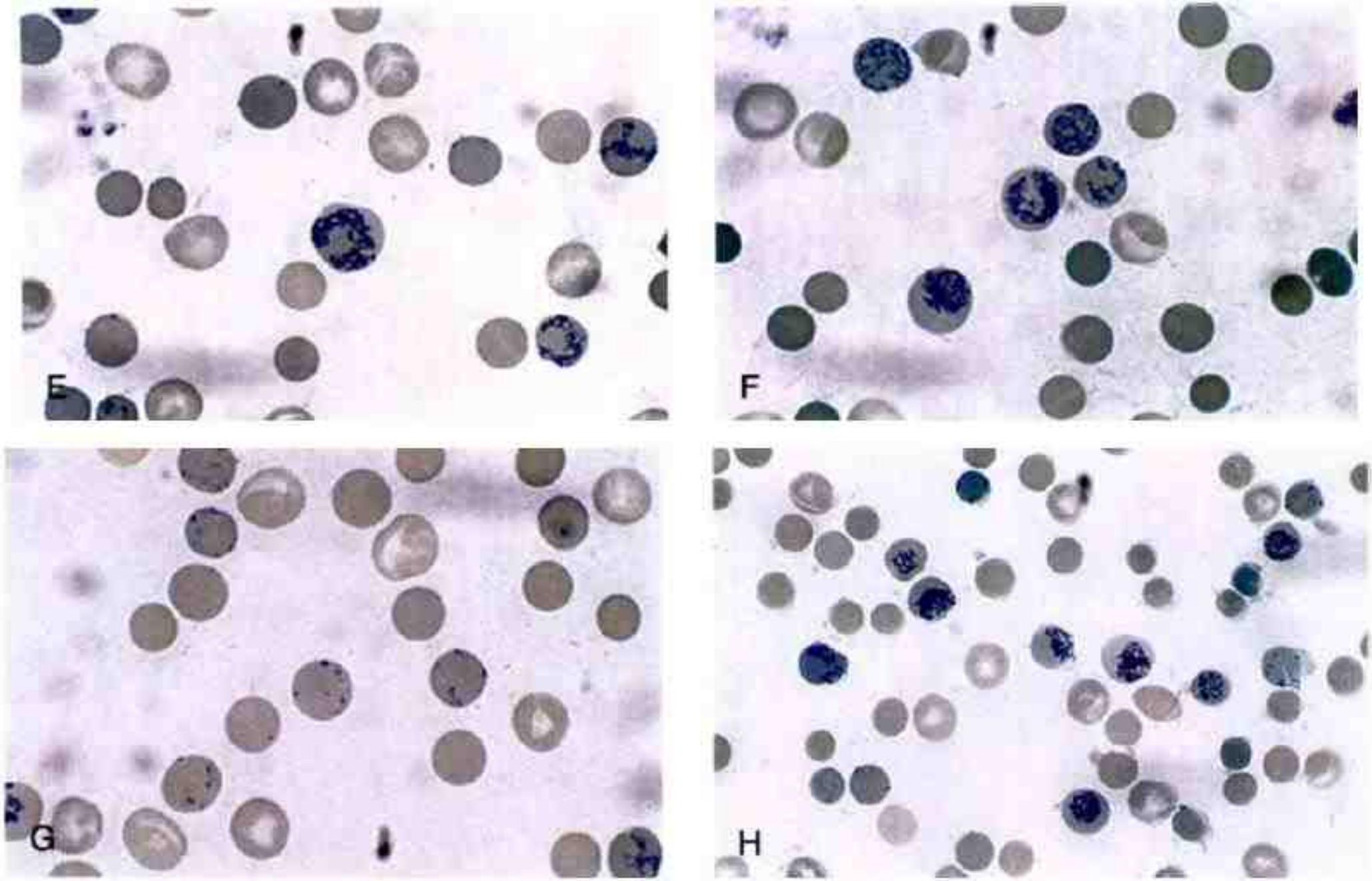

شکل ۱۴-۲۷: درجات مختلف رتیکولوسیتوز که گروه I نابالغ (A,B)، گروه II با بلوغ کم (C,D)، گروه III با بلوغ متوسط (E,F) و گروه IV با بلوغ بالا (G,H) را نشان می‌دهد [۲۰].

Reticulocyte count in blood (%)	Number of cells to be counted to achieve a CV of 5%
1	39,600
2	19,600
5	7,600
10	3,600
20	1,600
50	400

جدول ۴-۲۷: تعداد کلی RBCهایی که می‌بایست در کار با دیسک میلر و در مربع کوچک، برای رسیدن به ضریب تغییرات مختلف (σ) مثل ۲٪، ۵٪ و ۱۰٪ شمارش شوند [۲۰].

%Retic	ضریب تغییرات ۲٪		ضریب تغییرات ۵٪		ضریب تغییرات ۱۰٪		نسبت
تعداد RBC	شمارش میلر	شمارش کل	شمارش میلر	شمارش کل	شمارش میلر	شمارش کل	-
٪۱-۲	۲۷۸۰۰	۲۵۰۴۰۰	۴۴۰۰	۳۹۶۰۰	۱۱۰۰	۹۹۰۰	0.01-0.02
٪۳-۵	۱۳۶۰۰	۱۲۲۴۰۰	۲۱۸۰	۱۹۶۲۰	۵۵۰	۴۹۵۰	0.03-0.05
٪۶-۱۰	۵۲۸۰	۴۷۵۲۰	۸۴۵	۷۶۰۵	۲۱۰	۱۸۹۰	0.06-0.1
٪۱۰-۲۰	۲۵۰۰	۲۲۵۰۰	۴۰۰	۳۶۰۰	۱۰۰	۹۰۰	0.1-0.2
٪۲۰-۲۵	۸۳۵	۷۵۱۵	۱۳۵	۱۲۱۵	۳۵	۳۱۵	0.2-0.25

روش فلورسنت برای رنگ‌آمیزی و شمارش دستی رتیکولوسیت‌ها:

امروزه می‌توان از رنگ آکریدین نارنجی[1] به صورت دستی برای شمارش درصد رتیکولوسیت استفاده کرد. AO رنگ فلورسانت کاتیونیک است که در صورت اتصال به DNA با طول موج ۵۰۲nm تهییج شده و سپس نور فلورسنت سبزی را در طول موج ۵۲۵nm از خود ساطع می‌کند ولی در صورت اتصال به RNA، با طول موج ۴۰۶nm (آبی) تهییج شده و سپس نور فلورسنت قرمز نارنجی را در طول موج ۶۵۰nm ساطع می‌کند، در نتیجه رتیکولوسیت می‌تواند از N-RBC و لوکوسیت‌ها و رسوب رتیک از اجسام هاول ژولی افتراق داده شوند. AO درصورت فاگوسیت شدن و احتباس در لیزوزوم اسیدی نیز با نور آبی تهییج شده و از خود فلورسانت نارنجی ساطع می‌کند، از این رو برای شناسایی سلول‌های آپوپتوتیک از نکروتیک نیز کاربرد دارد.

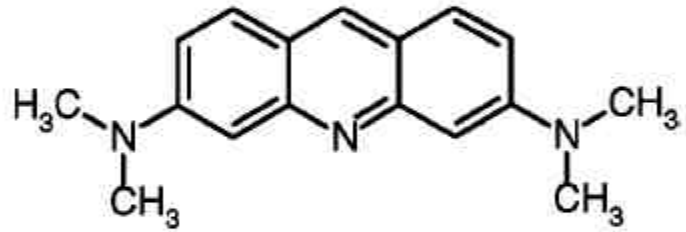

Acridine Orange

برای رنگ‌آمیزی و شمارش رتیکولوسیت‌ها با روش AO به میکروسکوپ‌های فلورسنت نیاز است که به دلیل قیمت بالای آن چندان به صورت روتین انجام نمی‌شود. برای این منظور یک حجم از خون را با یک حجم از آکریدین نارنجی 50mg/dl (محلول در نرمال سالین) مخلوط کرده و بعد از ۳ دقیقه میکس آرام شمارش می‌کنند. در این رنگ آمیزی RNA، گرانول‌های ریبوزومی و رتیکولوسیت‌ها به رنگ قرمز–نارنجی ولی DNA، هسته و RBCهای بالغ به رنگ سبز فلورسنت در می‌آیند. در این رنگ‌آمیزی، هاینزبادی، هموگلوبین H و اجسام پاپن هایمر رنگ نشده و لذا از رتیکولوسیت‌ها تفکیک داده می‌شوند.

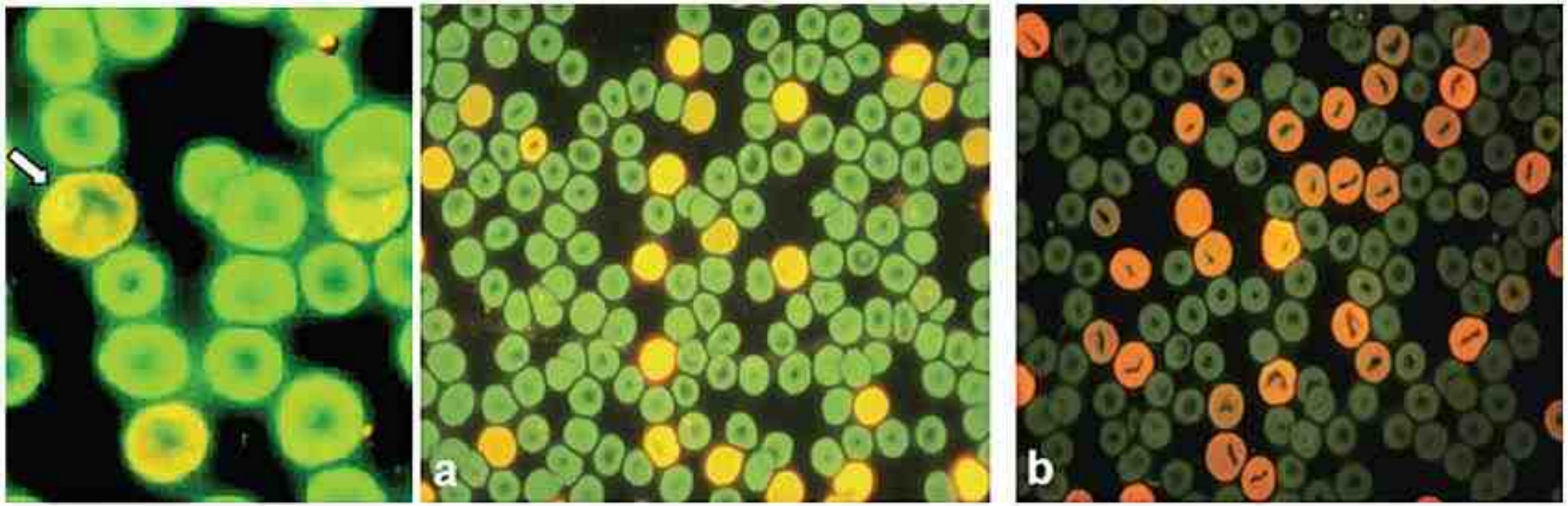

شکل ۲۰-۲۶: رنگ‌آمیزی رتیکولوسیت‌ها با آکریدین نارنجی (AO) که در آن RBCها به رنگ سبز و رتیکولوسیت‌ها به رنگ قرمز-نارنجی در آمده و با دقت زیادی از همدیگر افتراق داده می‌شوند.

جدول ۲۳-۱۰: مقایسه سه سطح از رتیکولوسیت‌های LFR، MFR و HFR

LFR	MFR	HFR
Low-Fluorescence Reticulocytes	Medium-Fluorescence Reticulocytes	High-Fluorescence Reticulocytes
Little content of RNA	Medium content of RNA	High content of RNA
Mature reticulocytes	Semi-mature reticulocytes	Immature reticulocytes
Reference range: 86.5 – 98.5 %	Reference range: 1.5 – 11.5 %	Reference range: 0 – 1.4 %

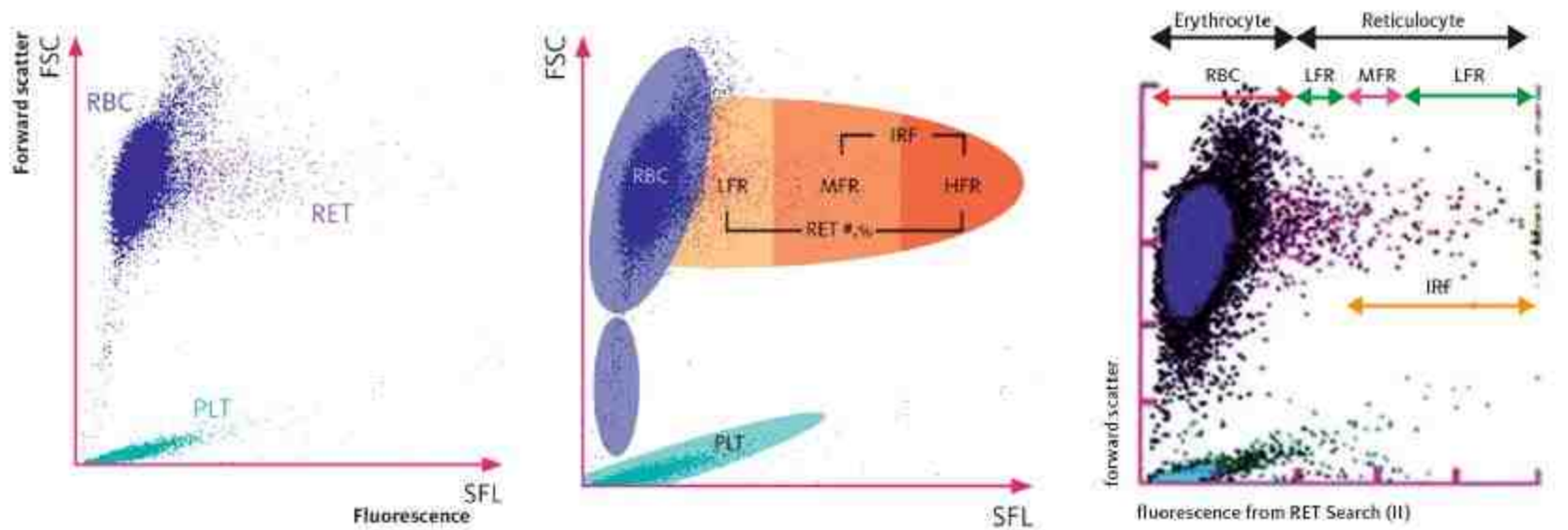

شکل ۲۱۶-۱۰: هرچه رتیکولوسیت‌ها نابالغ‌تر باشند، به دلیل داشتن مقادیر بالای RNA رنگ فلورسنت بیشتری جذب کرده و لذا میل بالایی به سمت راست پیدا می‌کنند که به رتیکولوسیت‌های نابالغ تیپ I و II عبارت HFR، به رتیکولوسیت‌های تیپ III عبارت MFR و به رتیکولوسیت‌های بالغ‌تر تیپ IV نیز عبارت LFR استفاده می‌شود. به مجموع رتیکولوسیت‌های نابالغ I تا III (مقدار ۱۵/۹-۱/۱٪ کل رتیکولوسیت‌ها) نیز فراکسیون رتیکولوسیت‌های نابالغ یا IRF گفته می‌شود که اغلب +CD71 نیز می‌باشند.

	Normal Range
RET	0.5-2
LFR	86.5-98.5
MFR	1.5-11.3
HFR	0-1.4
IRF	1.1-15.9



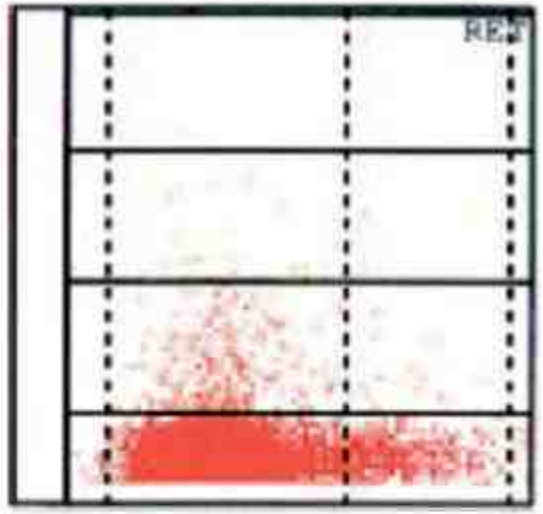

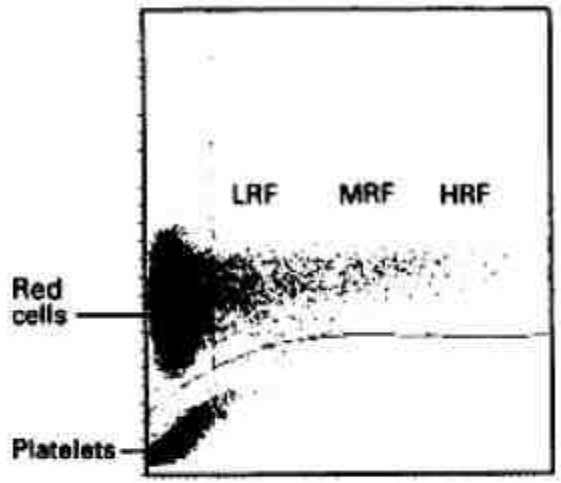

NO. 596925 15 : 46

+RET %	11.52 [%]
+RET #	299.5 [×10⁴/μl]
-RBC	2.60 [×10⁶/μl]
-LFR	66.0 [%]
+MFR	25.7 [%]
+HFR	8.3 [%]

PLT DISCRIMINATION ERROR

شکل ۲۱۸-۱۰: تصویر سمت راست: سیتوگرام رتیکولوسیت یک سیسمکس R-3000 (تصویر بالا) که در آن رتیکولوسیت‌های بسیار نارس با میزان فلورسنت بالا (HRF)، رتیکولوسیت‌های رسیده و بالغ با میزان فلورسانت پایین (LRF) و موارد حد وسط آنها (MRF) نشان داده شده است. HFRها (سمت راست سیتوگرام) معادل رتیکولوسیت‌های تیپ I و II و LFRها معادل رتیکولوسیت‌های تیپ IV بوده و شمارش آنها می‌تواند برآورد دقیقی از مقدار RPI باشد. تصویر سمت چپ: سیتوگرام رتیکولوسیت در سل‌کانتر Pentra-120R که سه سطح HRF، MRF و LRF را نشان می‌دهد. رتیکولوسیت‌ها بسته به شدت نارس بودن خود رنگ‌پذیری بیشتری داشته و لذا در سمت بالاتری از سیتوگرام قرار می‌گیرند.

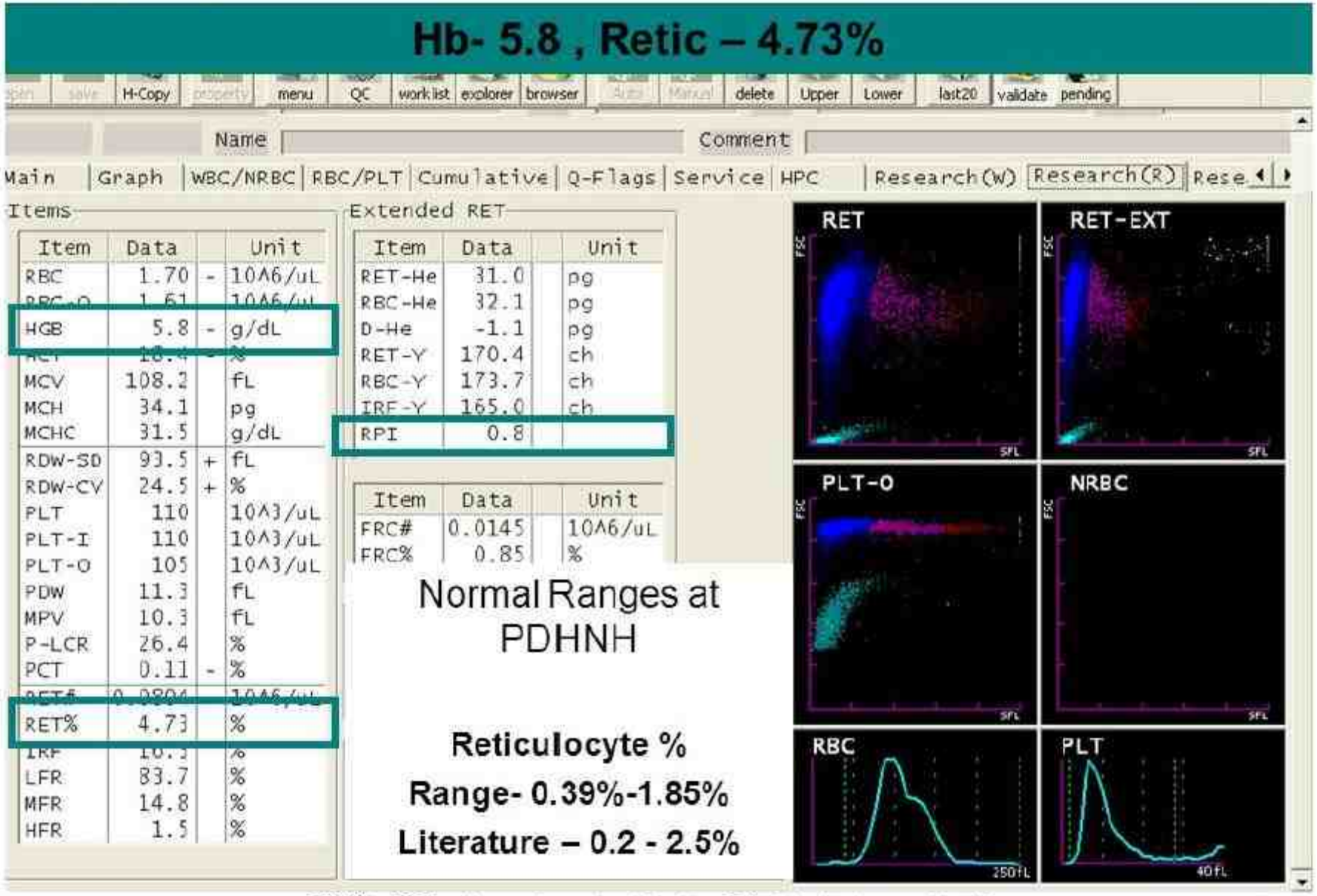

شکل ۲۲۳-۱۰: محاسبه اتوماتیک RPI توسط سل کانترهای سیسمکس بر اساس HCT و RET%

Para		Result		Unit	Ref. Ranges
1	WBC	13.50	&RH	10^3/uL	3.20 - 11.50
2	Neu#	9.85	&RH	10^3/uL	2.00 - 7.70
3	Lym#	1.67	&R	10^3/uL	1.00 - 3.00
4	Mon#	1.55	RH	10^3/uL	0.20 - 0.60
5	Eos#	0.07	R	10^3/uL	0.06 - 0.50
6	Bas#	0.36	RH	10^3/uL	0.01 - 0.30
7	Neu%	72.9	&R	%	43.0 - 78.0
8	Lym%	12.4	&RL	%	15.0 - 45.0
9	Mon%	11.5	RH	%	4.0 - 9.0
10	Eos%	0.5	RL	%	1.0 - 7.0
11	Bas%	2.7	RH	%	0.0 - 1.0
12	RBC	1.32	L	10^12/L	3.40 - 5.40
13	HGB	4.4	L	g/dL	10.5 - 16.6
14	HCT	14.7	RL	%	31.0 - 48.0
15	MCV	111.9	RH	fL	79.0 - 100.0
16	MCH	33.6		pg	27.6 - 35.0
17	MCHC	30.0	RL	g/dL	31.0 - 36.0
18	RDW-CV	35.3	RH	%	11.5 - 15.5
19	RDW-SD	143.2	RH	fL	40.0 - 61.0
20	PLT	93	& L	10^9/L	145 - 440
21	MPV	****		fL	6.5 - 12.0
22	PDW	****			15.0 - 17.0
23	PCT	****		%	0.108 - 0.282
24	P-LCC	****		10^9/L	30 - 90
25	P-LCR	****		%	11.0 - 45.0
26	RET#	0.2377	RH	10^12/L	0.0200 - 0.2000
27	RET%	18.03	RH	%	0.30 - 3.00
28	IRF	35.9	RH	%	0.0 - 25.0
29	LFR	64.1	RL	%	80.0 - 100.0
30	MFR	21.6	RH	%	0.0 - 20.0
31	HFR	14.3	RH	%	0.0 - 5.0
32	NRBC#	1.996	R	10^3/uL	0.000 - 9999.999
33	NRBC%	14.79	R	/100WBC	0.00 - 9999.99
34	IMG#	1.11	R	10^9/L	0.00 - ...
35	IMG%	0.082	R		0.000 - 1.000
36	IPF	5.6		%	0.9 - 10.0
37	RHE	28.5	R	pg	28.0 - 37.0

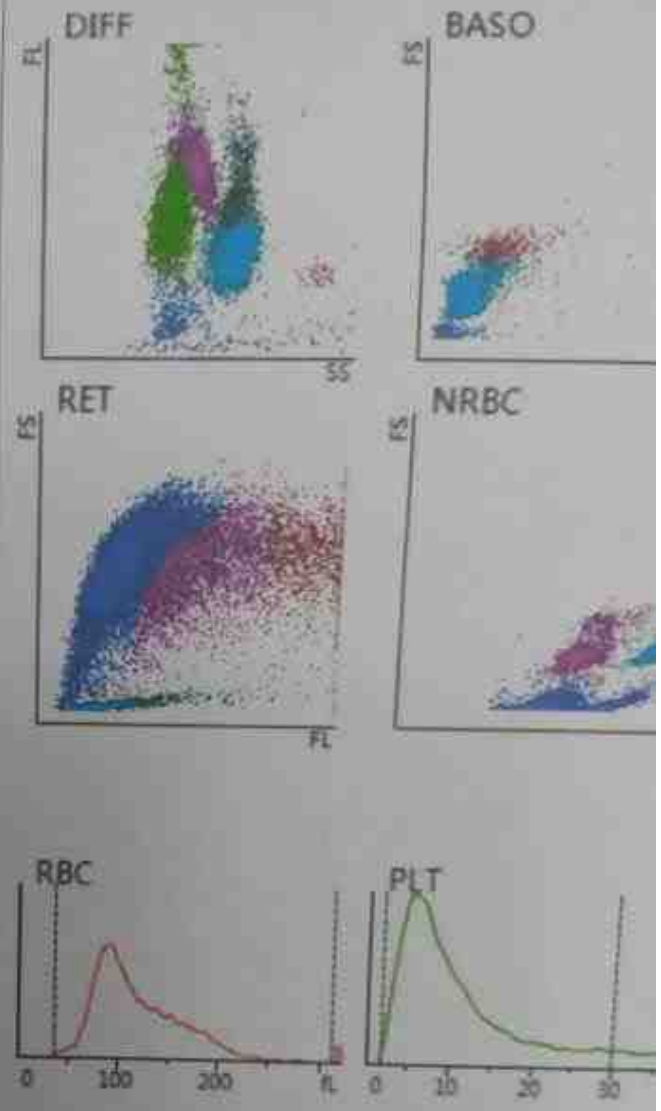

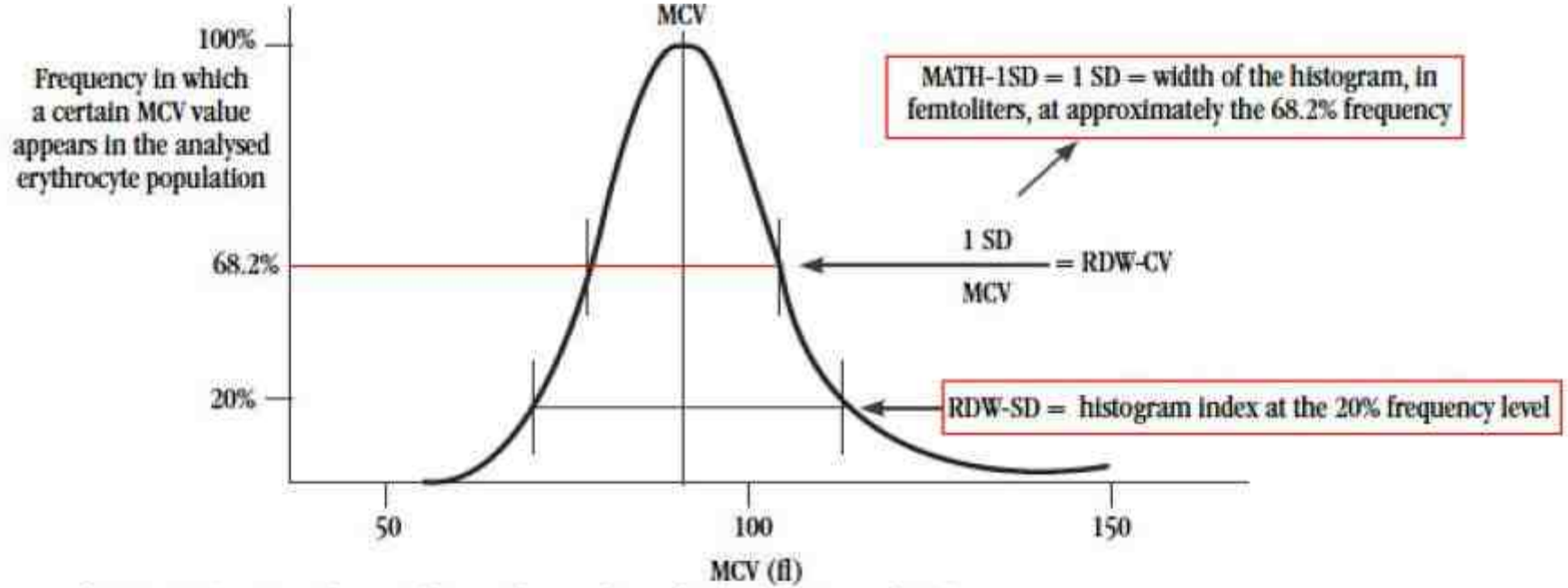

Obtainment of RDW-CV, MATH-1SD and RDW-SD from erythrocyte volume distribution histogram (1 SD)

RDW-CV: coefficient of variation of red cell distribution width; RDW-SD: standard deviation of red cell distribution width; SD: standard deviation; MCV: mean corpuscular volume.

شکل ۵۶-۱۰: در واقع RDW-SD به نوعی پهنای هیستوگرام RBC در ارتفاع یا فراوانی ۲۰٪ بوده و RDW-CV نسبت پهنای هیستوگرام RBC در فراوانی ۶۸٪ به مقدار MCV می‌باشد.

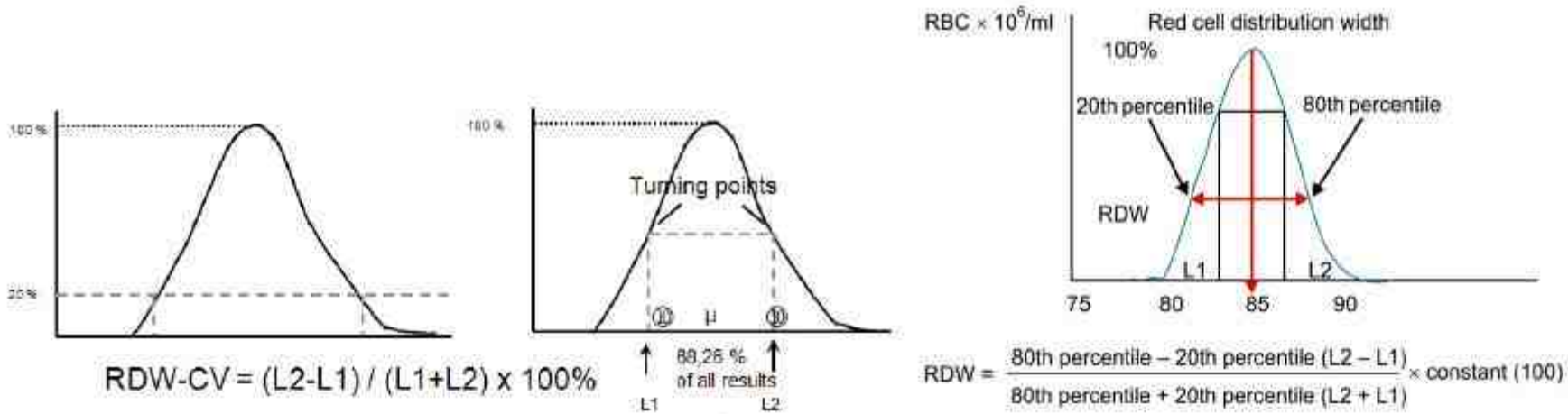

شکل ۵۷-۱۰: معرفی فرمولاسیون دوم از طرف شرکت سیسمکس برای محاسبه RDW که در واقع در آن CV ۶۸٪ جمعیت(1SD×100/MCV) و نه کل جمعیت (4SD) محاسبه می گردد.

گزارش مورفولوژی اریتروئیدی

جدول گزارش دهی مرفولوژی گلبول قرمز

میانگین درصد سلول در هر میدان روغنی	۱-۵%	۶-۱۵%	۱۶-۲۵%	>۲۵%
نحوه گزارش	few	moderate	marked	grosely
نحوه گزارش	+	++	+++	++++

Grading scale

1(+)	2(++)	3(+++)	4(++++)
1-6 per oil imm. field	7-10 per OIF	11-20 per OIF	> 20 per OIF

Hypochromia (correlate with MCHC)

1+ :area of central pallor is ½ of cell diameter

2+ : area of central pallor is 2/3 of cell diameter

3+ : area of central pallor is ¾ of cell diameter

4+ : thin rim of hemoglobin

Morphology Grading Table			
Cell Name	Few/1+	Mod/2+	Many/3+
Schistocytes	<1%	1–2	>2
Sickle cells	N/A	1–2	>2
Bite cells	N/A	1–2	>2
Blister cells	N/A	1–2	>2
Irregularly contracted cells	N/A	1–2	>2
Howell-Jolly bodies	N/A	2–3	>3
Pappenheimer bodies	N/A	2–3	>3
Oval macrocytes	N/A	2–5	>5
Polychromasia	N/A	5–20	>20
Acanthocytes	N/A	5–20	>20
Echinocytes	N/A	5–20	>20
Elliptocytes	N/A	5–20	>20
Ovalocytes	N/A	5–20	>20
Spherocytes	N/A	5–20	>20
Stomatocytes	N/A	5–20	>20
Target cells	N/A	5–20	>20
Teardrop cells	N/A	5–20	>20
Basophilic stippling	N/A	5–20	>20
Anisocytosis	N/A	11–20	>20
Macrocytes	N/A	11–20	>20
Microcytes	N/A	11–20	>20
Hypochromic cells	N/A	11–20	>20

Morphology Grading Table			
Cell Name	Few/1+	Mod/2+	Many/3+
WBC			
Döhle bodies	N/A	2–4	>4
Vacuolation (neutrophil)	N/A	4–8	>8
Hypogranulation (neutrophil)	N/A	4–8	>8
Hypergranulation (neutrophil)	N/A	4–8	>8
Platelets			
Giant Platelets	N/A	11–20	>20

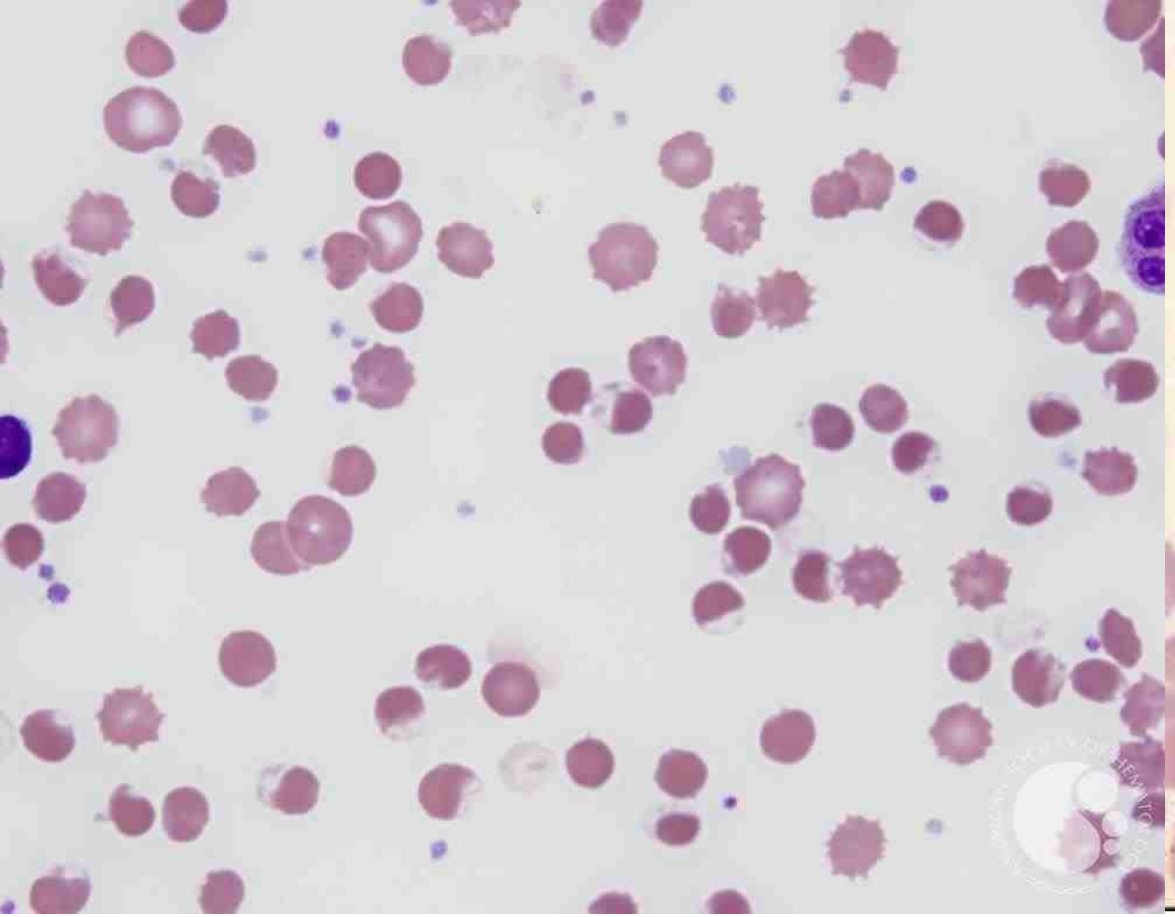

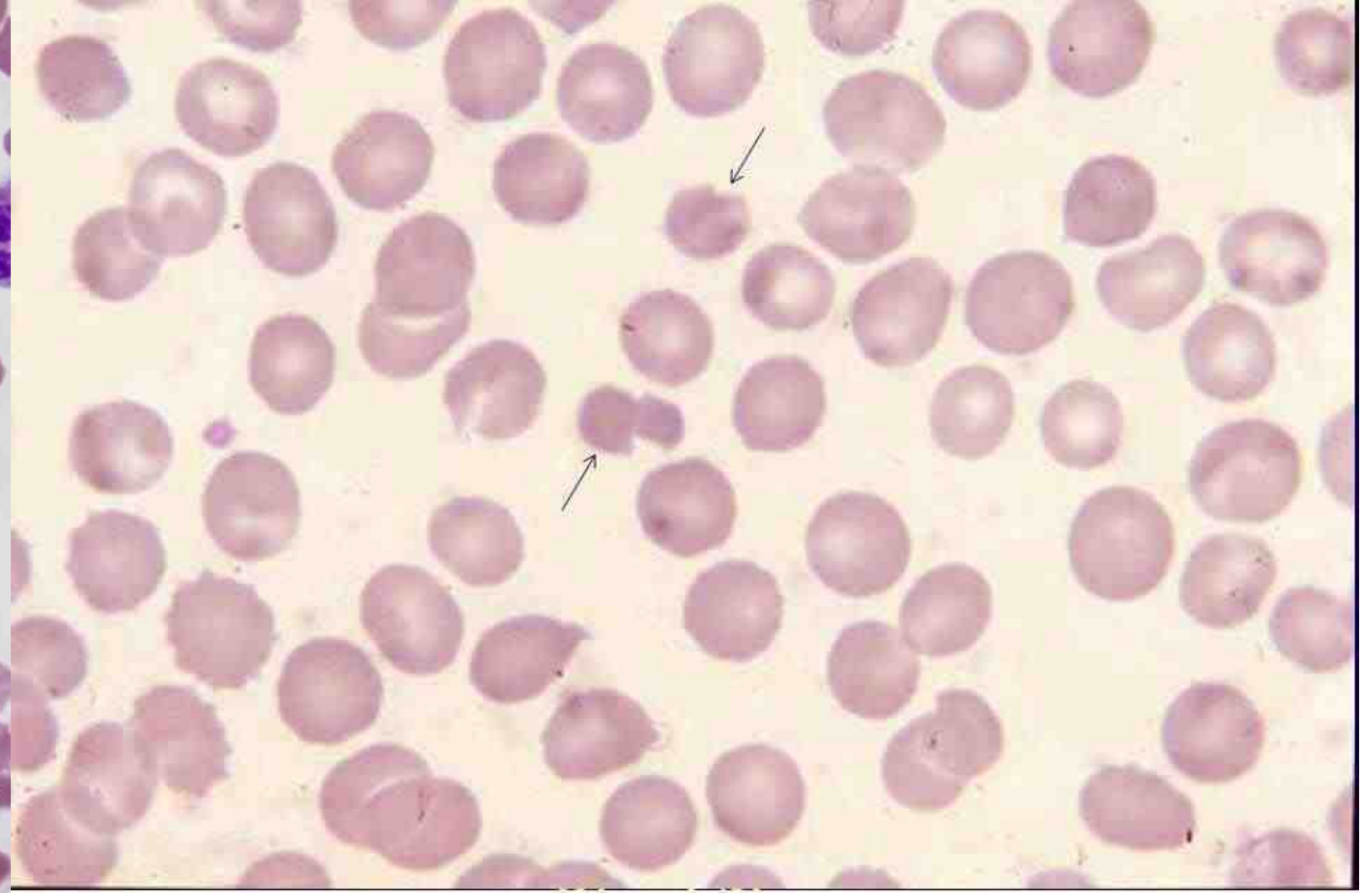

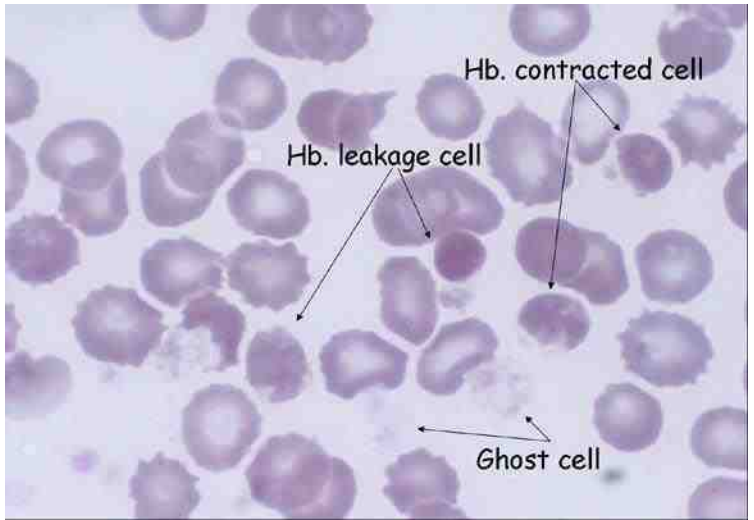
Hb. contracted cell
Hb. leakage cell
Ghost cell

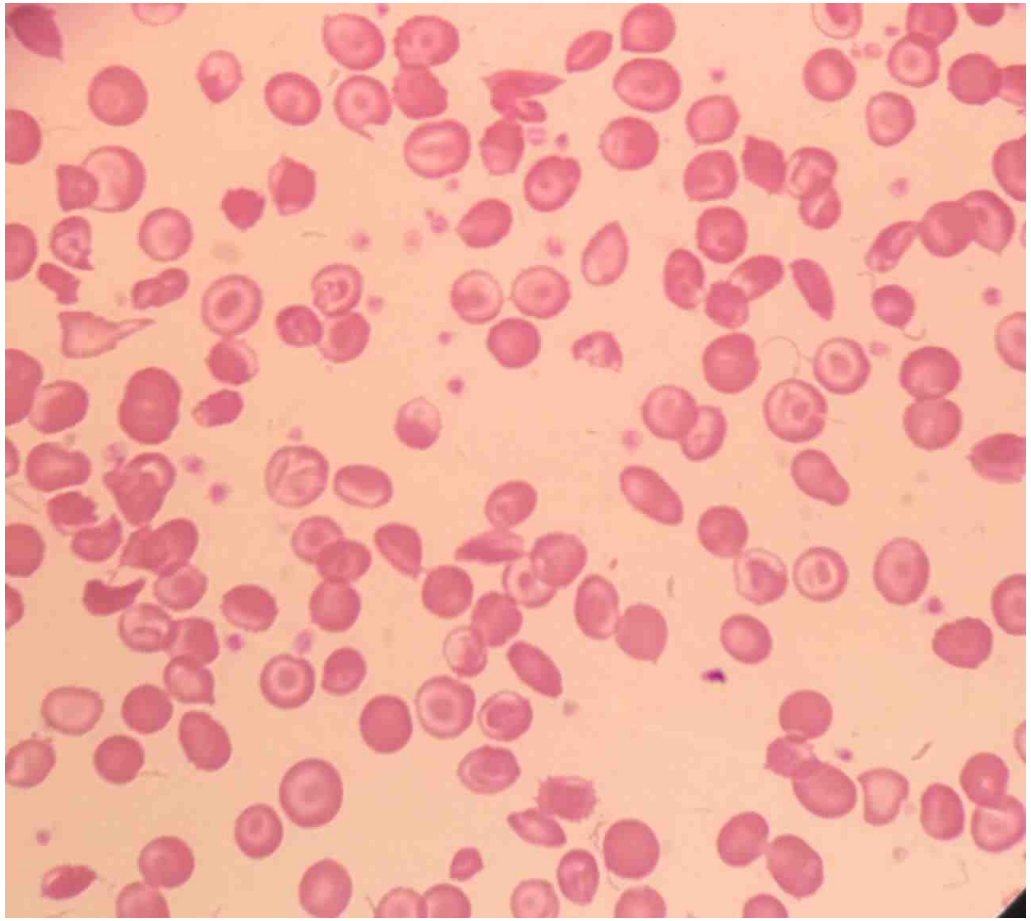

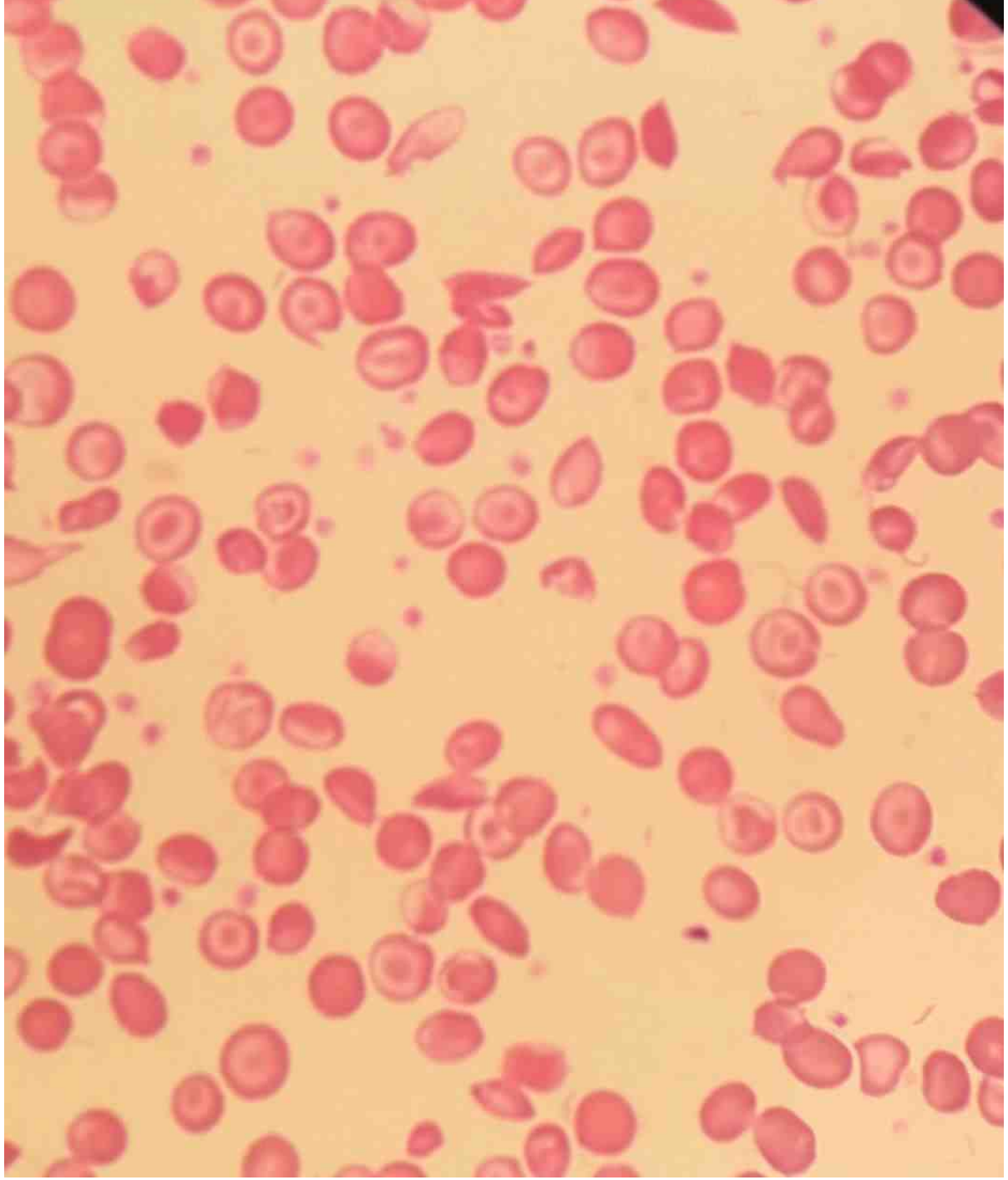

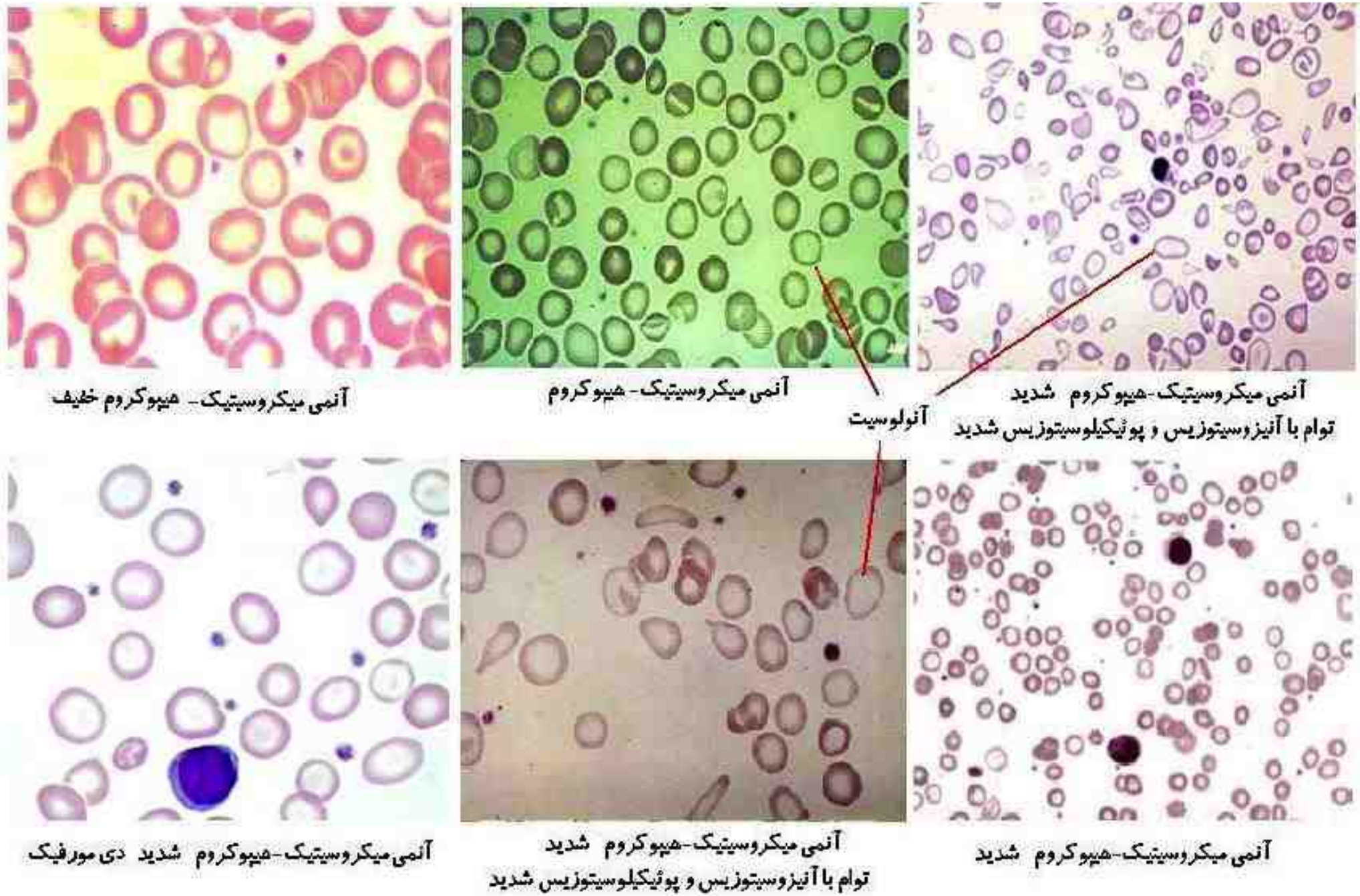

شکل ۱۹-۷: انواع مختلف سلول‌های میکروسیتیک و هیپوکروم به همراه آنیزوسیتوزیس و پوئیکیلوسیتوزیس متوسط تا شدید

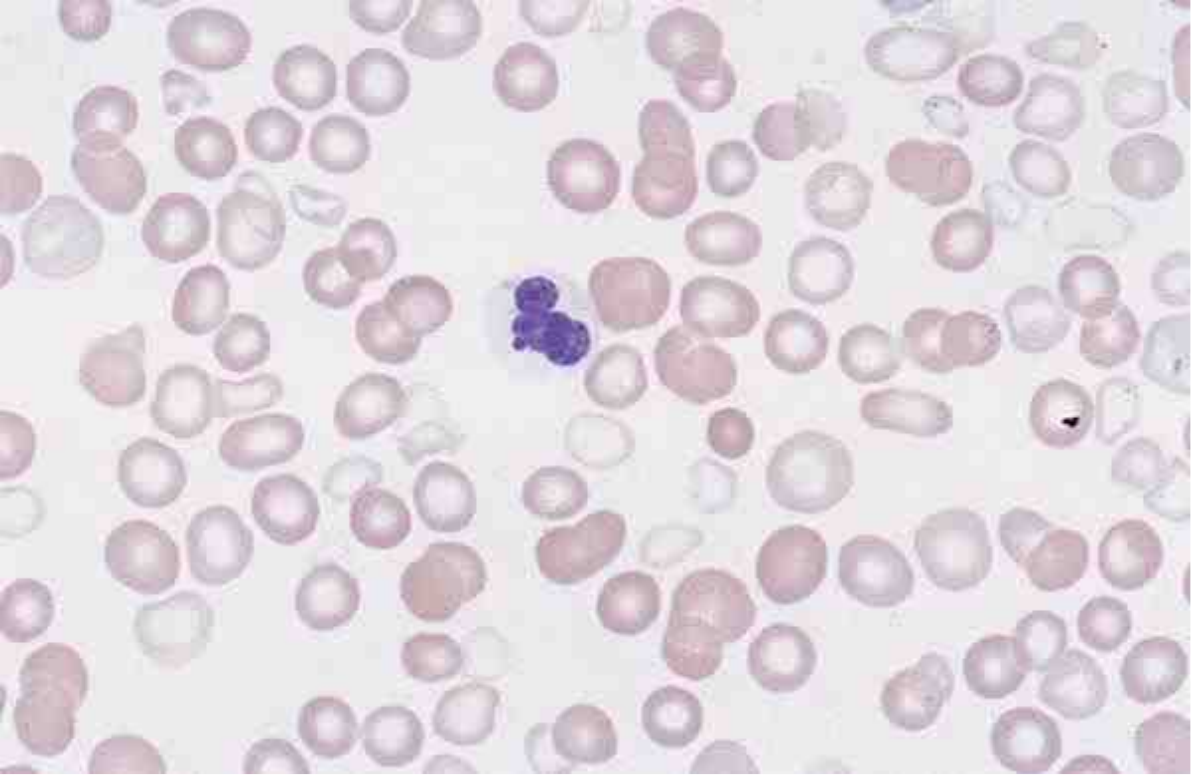



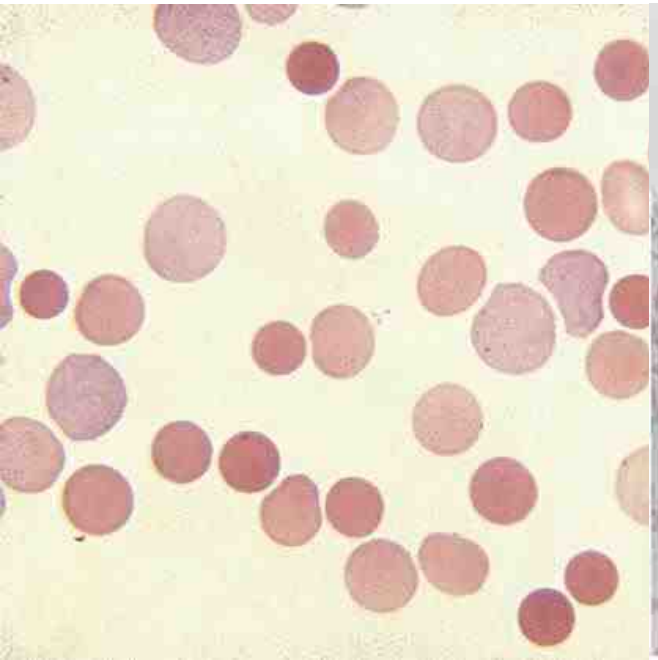

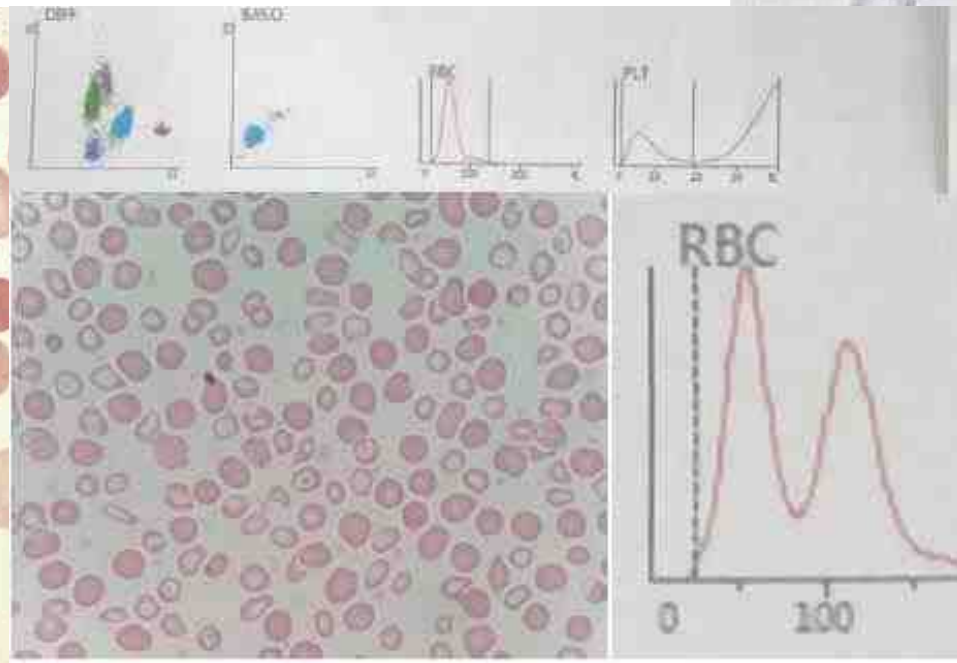

RBC
0
100
200
fL

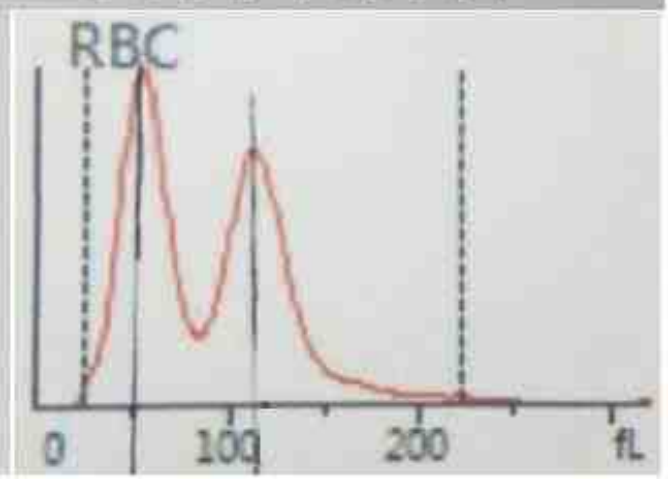
RBC
0
100
200
fL

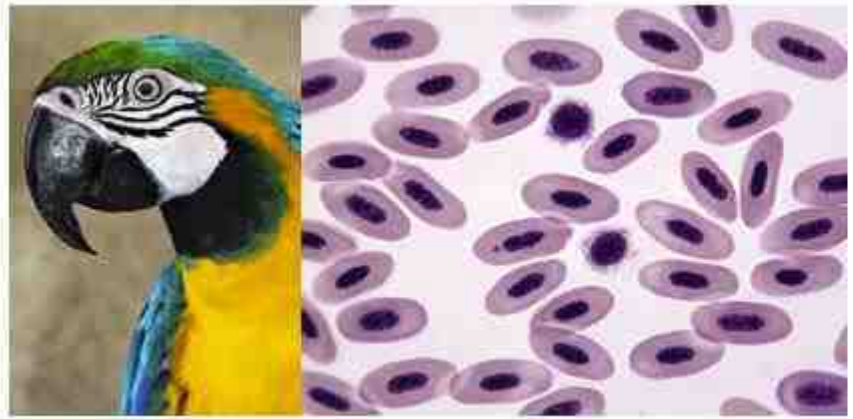



شکل ۲۴-۷: الیپتوسیت های ساده در لاما (گلاما) و الیپتوسیت‌های هسته‌دار در خون طوطی و ماکیان

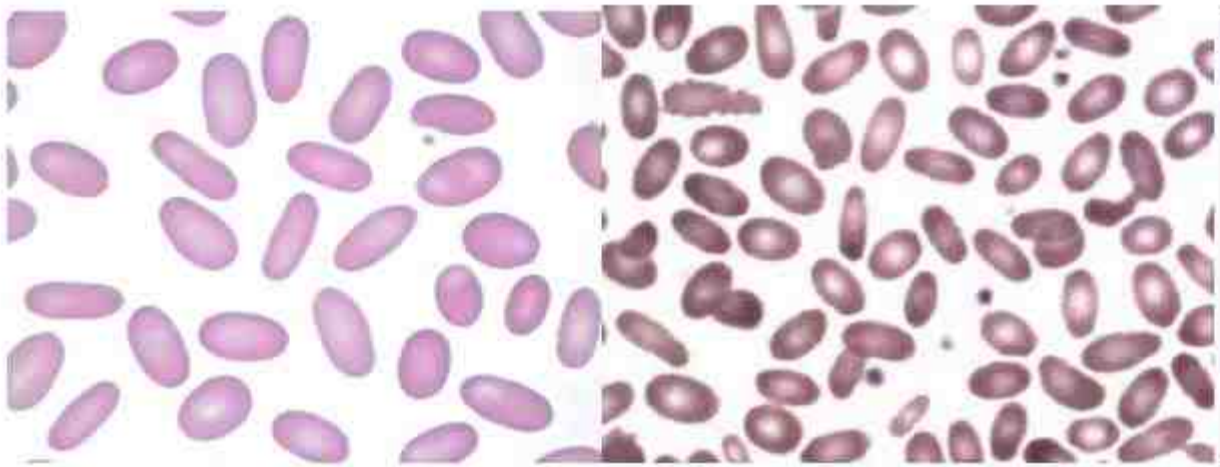



شکل ۲۳-۷: الیپتوسیتوزیس شدید و واقعی که در آن سلول‌های بیضوی در جهات مختلف کشیدگی پیدا کرده‌اند.

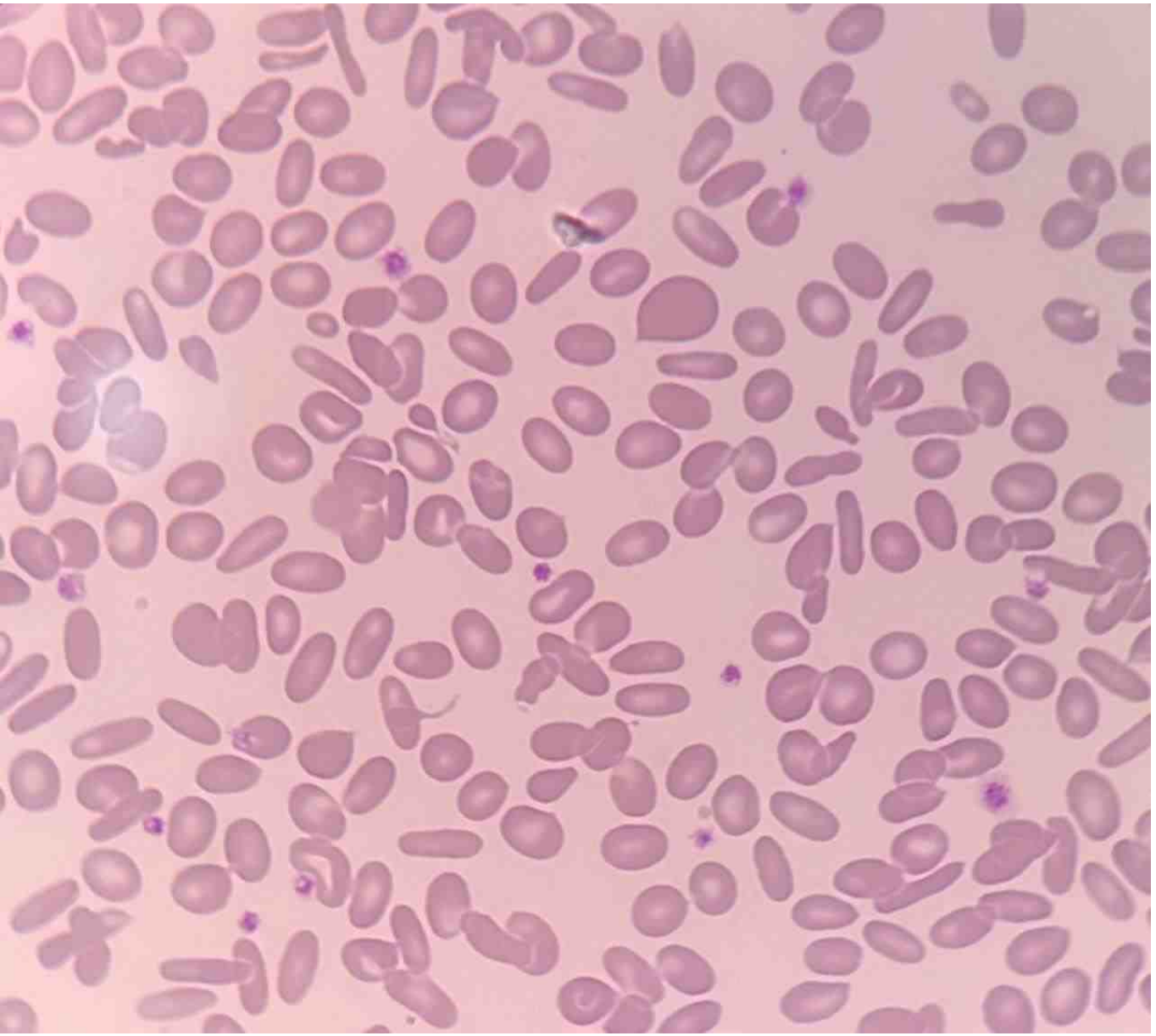

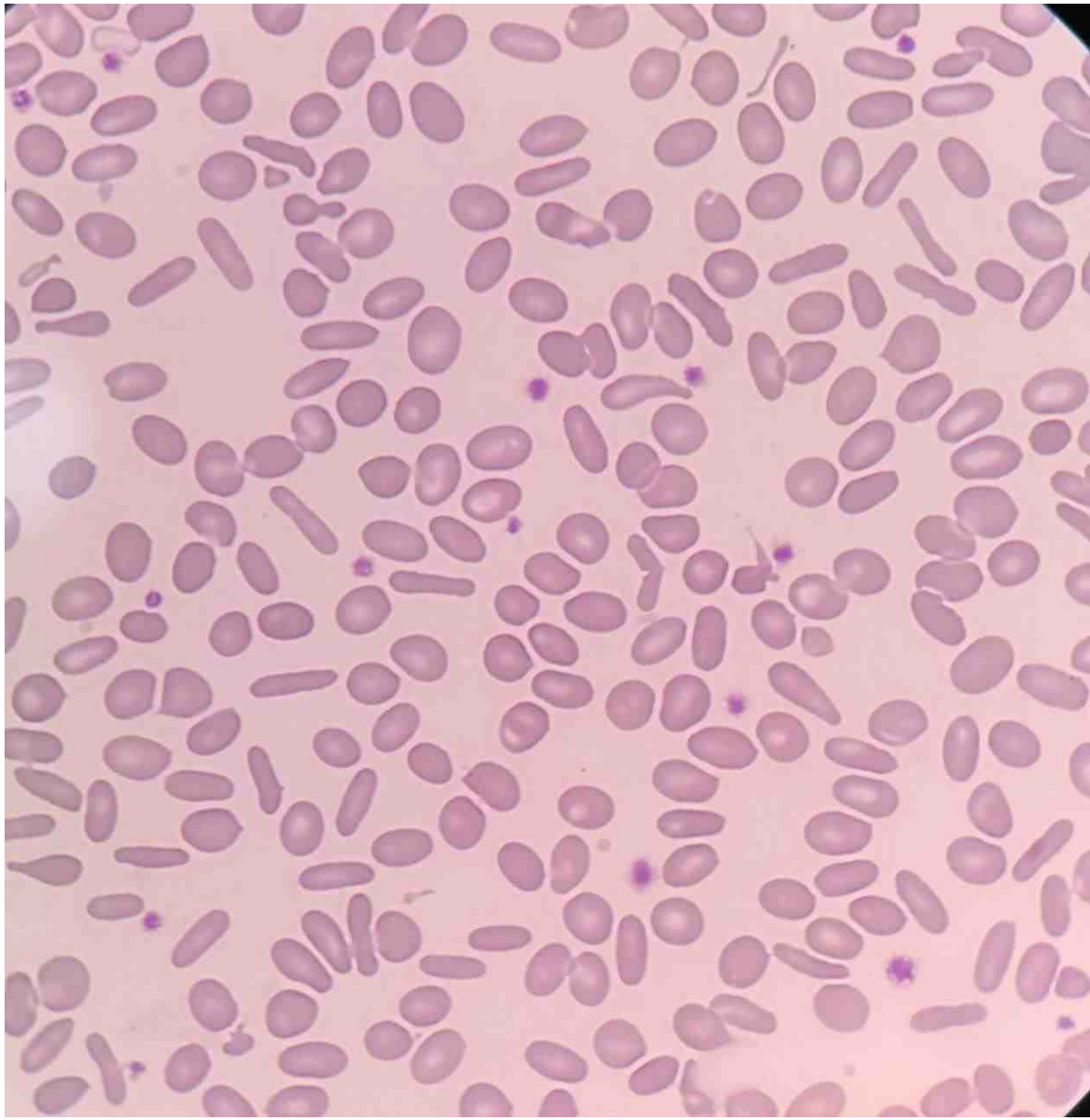

Gender: Male Age: 39Year(s)
Mode: AL-WB-CD

Para.		Result		Unit	Ref. Ranges
1	WBC	7.10		10^3/uL	3.50 - 10.50
2	Neu#	4.00		10^3/uL	1.70 - 6.10
3	Lym#	2.48		10^3/uL	1.00 - 3.20
4	Mon#	0.47		10^3/uL	0.20 - 0.90
5	Eos#	0.13		10^3/uL	0.06 - 0.46
6	Bas#	0.02		10^3/uL	0.01 - 0.30
7	Neu%	56.4		%	43.0 - 78.0
8	Lym%	34.8		%	15.0 - 45.0
9	Mon%	6.6		%	4.0 - 9.0
10	Eos%	1.9		%	1.0 - 7.0
11	Bas%	0.3		%	0.3 - 1.3
12	RBC	5.93	H	10^6/uL	4.30 - 5.70
13	HGB	11.6	L	g/dL	13.5 - 17.5
14	HCT	35.6	L	%	38.0 - 51.0
15	MCV	60.1	L	fL	81.0 - 95.0
16	MCH	19.5	L	pg	27.0 - 33.0
17	MCHC	32.5		g/dL	32.0 - 36.0
18	RDW-CV	16.0	H	%	11.5 - 15.6
19	RDW-SD	38.2		fL	35.0 - 56.0
20	PLT	354	R	10^3/uL	145 - 420
21	MPV	10.7	R	fL	6.5 - 12.0
22	PDW	15.3	R		15.0 - 17.0
23	PCT	0.377	RH	%	0.108 - 0.282
24	P-LCC	135	RH	10^3/uL	30 - 90
25	P-LCR	38.3	R	%	11.0 - 45.0



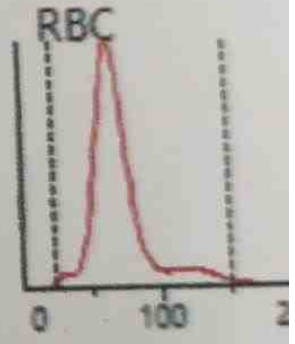



اووالوسیت یا سلول تخم مرغی:

اووالوسیت‌ها حدواسط بین الیپتوسیت و دیسکوسیت‌های نرمال هستند که اغلب در اثر آنمی مگالوبلاستیک (بخصوص آنمی پرنیشیوز) و به صورت ماکرواوالوسیت (شکل ۲۱-۷) دیده می‌شوند. اوالوسیتوز تداعی کننده بیماری خاصی نبوده و فقط مورفولوژی سلولی را بیان می‌کند و بجز در آنمی مگالوبلاستیک، در الیپتوسیتوز ارثی، آنمی داسی شکل (SCA)، اووالوسیتوز آسیای جنوب شرقی (SAO)، میلوفیبروز، متاپلازی میلوئیدی توأم با میلوفیبروز (MMM)، آنمی فقر آهن (IDA)، آنمی توأم با بدخیمی‌ها و در عمده آنمی‌های شدید مشاهده می‌شود.

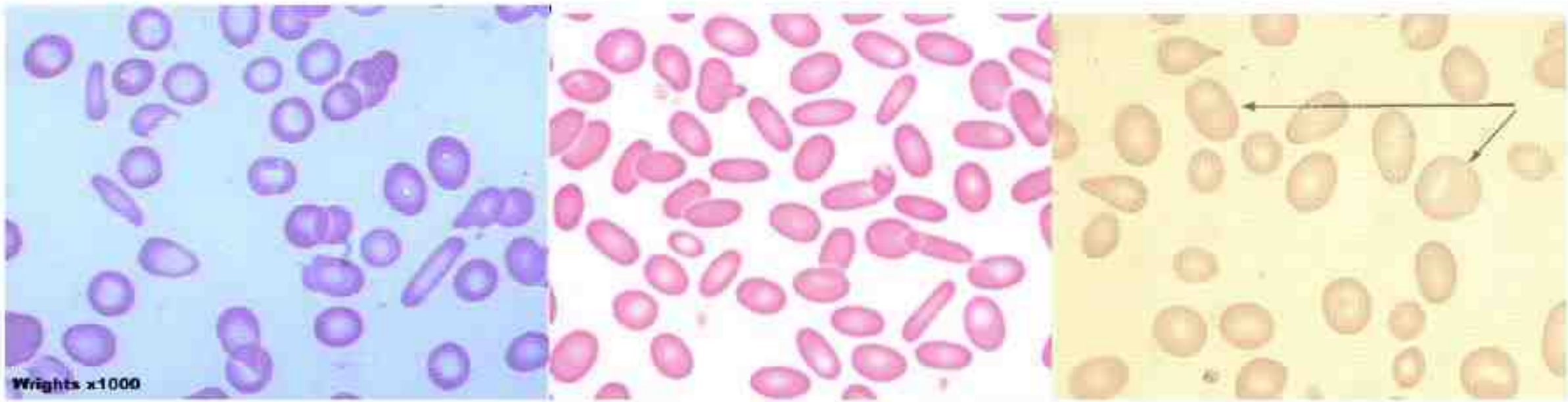

شکل ۲۵-۷: الیپتوسیتوزیس و مواردی از Pen Cell (Cigaret Cell). تصویر سمت راست نیز اووالوسیتی را نشان می‌دهد که با الیپتوسیت و ماکروسیت تفاوت دارد.

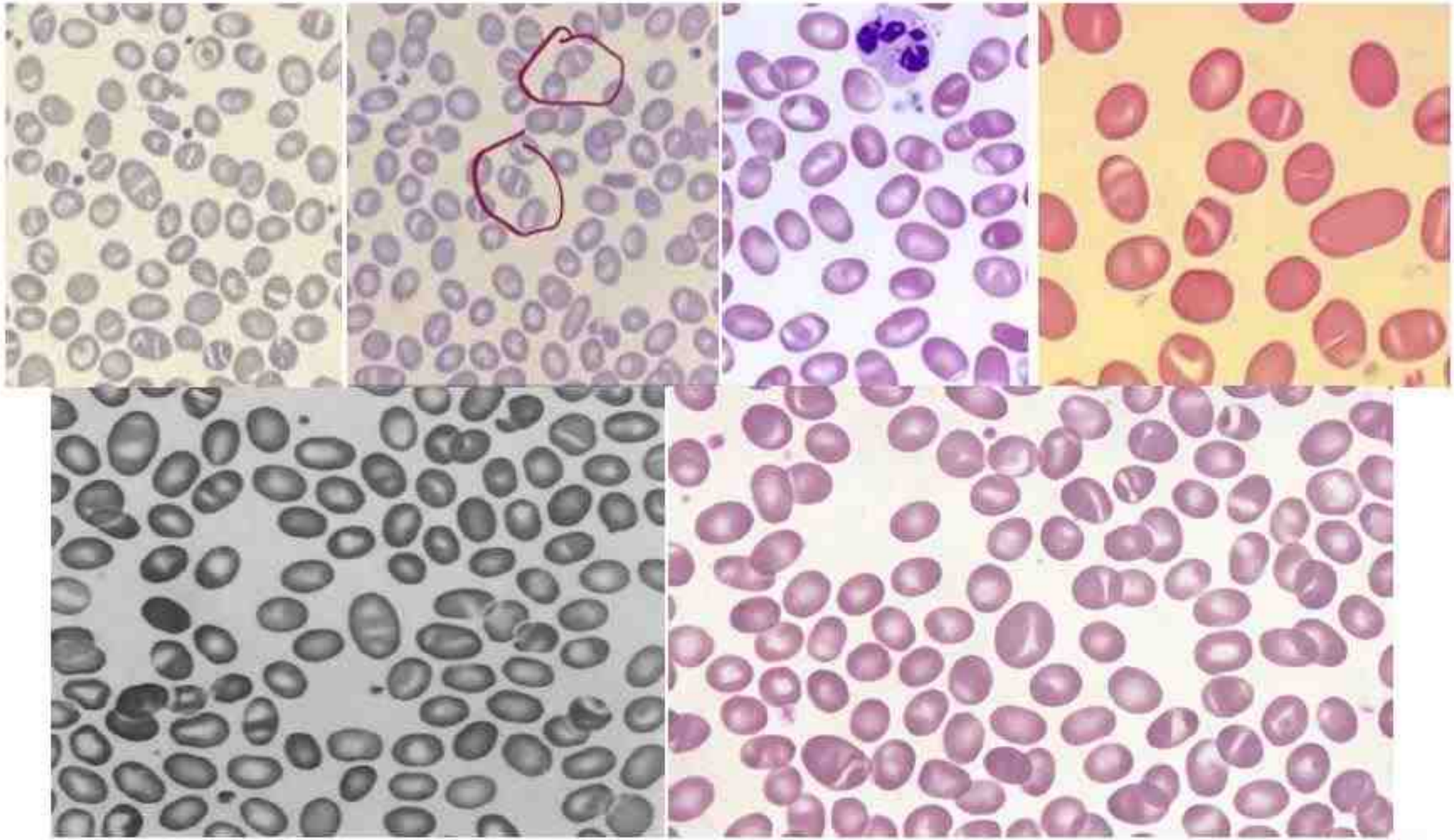

ماکرواستوماتو-اوالوسیت در SAO که در محور طولی و عرضی آنها خطوطی به شکل V، C، Y، I و گاهی نیزوسیت (Knizocyte) دیده می‌شود. در این بیماری ناحیه کمرنگ وسط اریتروسیت به صورت طولی، عرضی یا اوریب بوده و برخلاف استوماتوسیت عمود بر محور طولی اریتروسیت دیده می‌شود و برخلاف الیپتوسیتوز، محور طولی اریتروسیت چندبرابر محور عرضی آن نیست.

Bun=10	Bill-T=9.6	Ca=9.3	CRP=2.1	Urin Blood=Neg	PT=14.1"	Anti-tTG=4.9
Urea=22	Bill-D=0.5	Phos=3.5	TSH=5.1	Urin Pro=Neg	PTT=30.2"	Ferritin=339
Cr=0.7	SGOT=15	Protein=6.7	Folic Acid=13.6	Urin Bill=Neg	ESR=1mm	Iron=91
LDH=32	SGPT=16	Alk-P=132	B12=340	Urin PH=6	Vit-D=30.6	TIBC=255

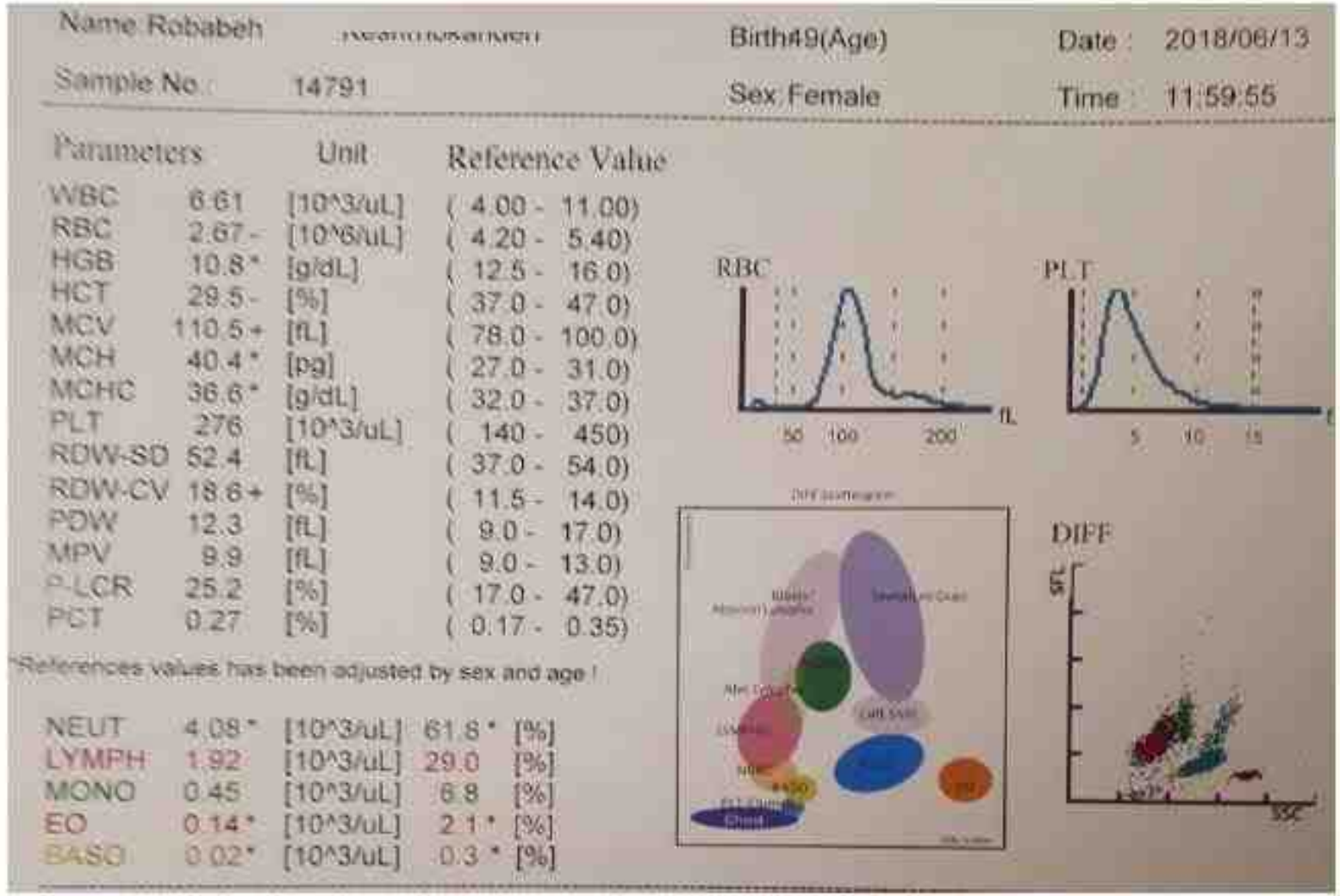

وضعیت CBC بیمار با آنمی ماکروسیتیک

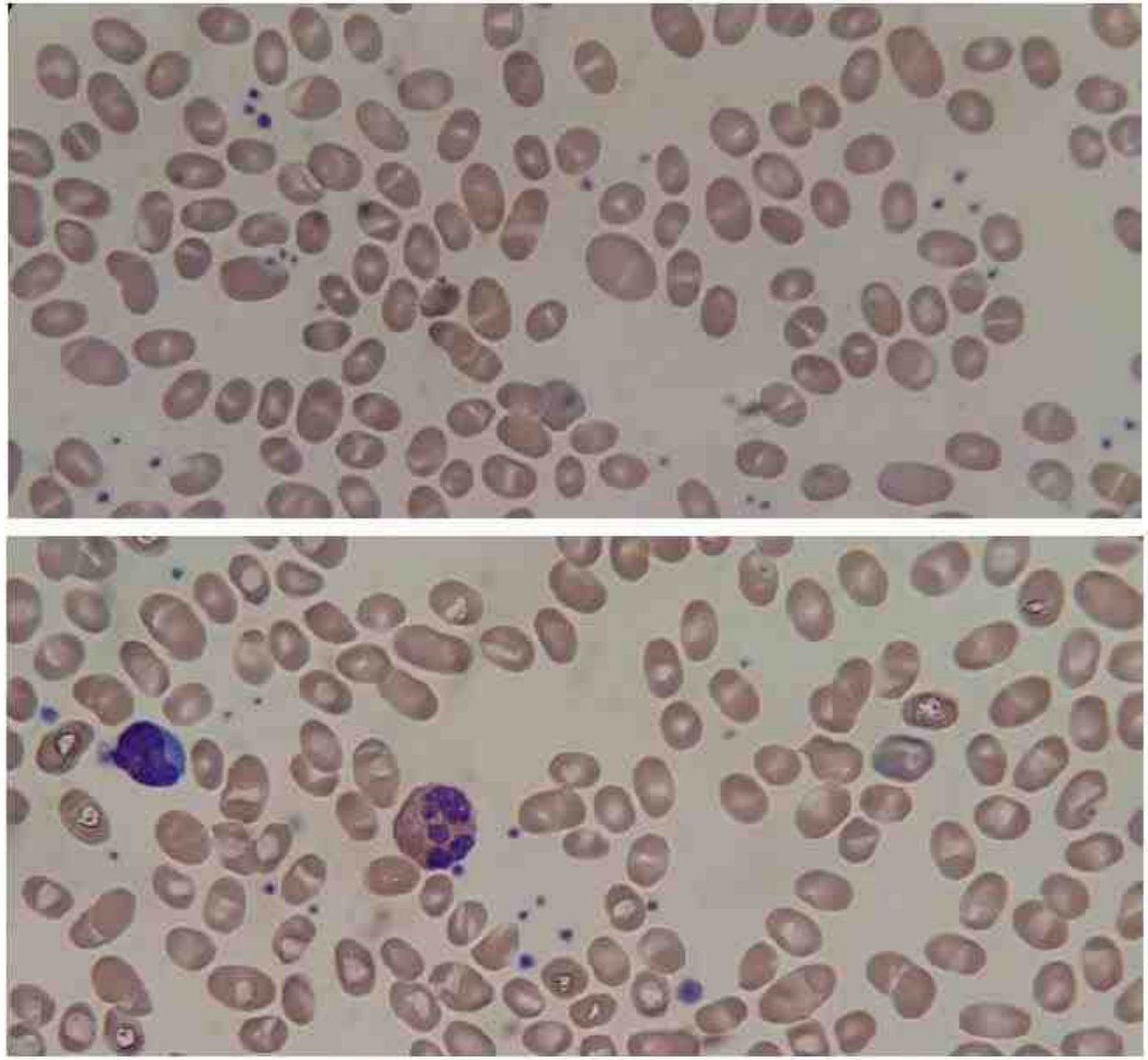

مورفولوژی خون محیطی بیمار که ماکرواوالوسیتوز آسیای جنوب شرقی (SAO) را محرز می‌کند.

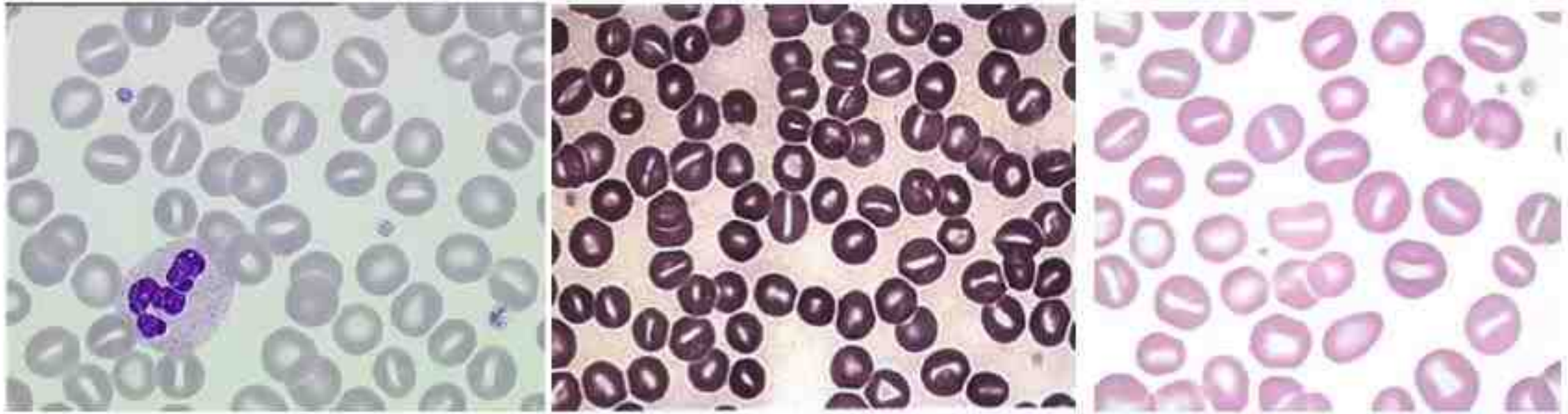

سلول‌های ماکروسیتیک-هیپوکروم استوماتوسیت که به شکل دهان ماهی یا گاهی علامت ورود ممنوع دیده می‌شوند. همان‌طوری که دیده می‌شود در این سلول‌ها برخلاف SAO خطوط پیل همجهت با محور طولی اریتروسیت‌ها بوده و سلول‌ها اغلب گرد با کشیدگی محدود هستند.

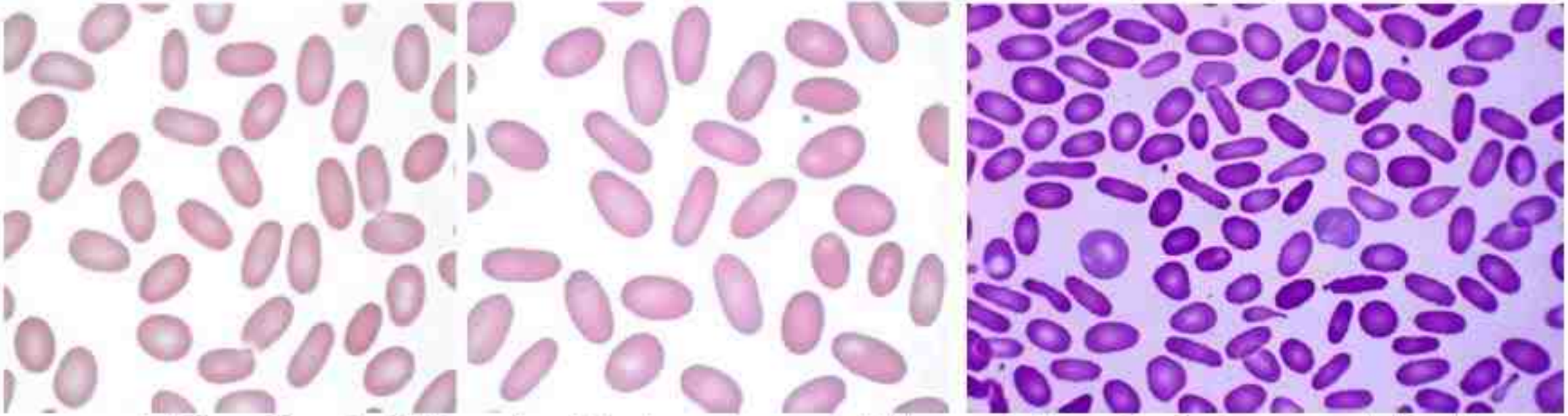

انواع مختلف الیپتوسیتوز هموریگوت که در آن محور طولی اریتروسیت‌ها ۳-۲ برابر محور عرضی و در جهات مختلف می‌باشند و برخلاف آرتیفکت، در یک جهت یکسان نیستند.

نیزوسیت (Knizocyte) یا زروسیت یا پینچ سل (Pinch Cell):

نیزوسیت‌ها سلول‌های گلدانی شکل و دارای گردن هستند که علاوه بر زروسیتوز ارثی در همولیزهای داخل عروقی و آنمی داسی شکل به همراه سایر اشکال غیرطبیعی مشاهده می‌شوند. به این سلول، سلول پینچ یا بشکون گرفته، زروسیت[۲] و دسیسوسیت[۳] نیز گفته می‌شود.در این سلول‌ها برخلاف استوماتوسیت‌ها (هیدروسیت‌ها)[۴] میزان آب داخل سلولی RBC به دلیل افزایش شدید پتاسیم کاهش نشان می‌دهد. از این رو میزان اوسموتیک فراژیلیتی آنها بطور محسوسی کاهش پیدا می‌کند. در یک RBC نرمال مقدار سدیم ۱۲mEq-۵، مقدار پتاسیم ۱۰۳mEq-۹۰، مجموع N+K حدود ۱۱۰mEq-۹۵ ، مقدار MCV حدود ۹۰fl-۸۰ و مقدار MCHC حدود ۳۳mg/dl است، حال آنکه این ارقام در استوماتوسیت (هیدروسیت) به صورت: مقدار سدیم ۱۰۰mEq-۶۰ (افزایش شدید)، مقدار پتاسیم ۵۵mEq-۲۰ (کاهش شدید)، مجموع N+K حدود ۱۴۰mEq-۱۱۰(افزایش)، مقدار MCV حدود ۱۵۰fl-۱۱۰(ماکروسیتیک) و مقدار MCHC حدود ۲۹mg/dl-۲۴ (هیپوکروم) و در زروسیت (دسیسوسیت) به صورت: مقدار سدیم ۲۰mEq-۱۰(افزایش خفیف)، مقدار پتاسیم ۸۰mEq-۶۰ (کاهش متوسط)، مجموع N+K حدود ۹۰mEq-۷۵ (کاهش متوسط)، مقدار MCV حدود ۱۱۰fl-۱۰۰ (ماکروسیتیک) و مقدار MCHC حدود ۳۸mg/dl-۳۴ (هیپرکروم) می‌باشد. پس در کل استوماتوسیت‌ها ماکروسیتیک-هیپوکروم با OFT افزایش یافته و زروسیت‌ها، ماکروسیتیک-هیپرکروم با OFT کاهش یافته هستند. لذا استوماتوسیت‌ها باعث همولیز شدید و زروسیت‌ها باعث همولیز متوسط می‌شوند. توارث هردو اتوزومال غالب بوده ولی استوماتوسیتوز ارثی به اسپلنکتومی پاسخ مناسب داده ولی میزان پاسخ زروسیتوز ارثی ناچیز می‌باشد. لازم به ذکر است، سلولهای حد واسطی بنام استوماتوسیتیک زروسیتوز نیز وجود دارند که خصوصیات آنها در جدول زیر نشان داده شده است.

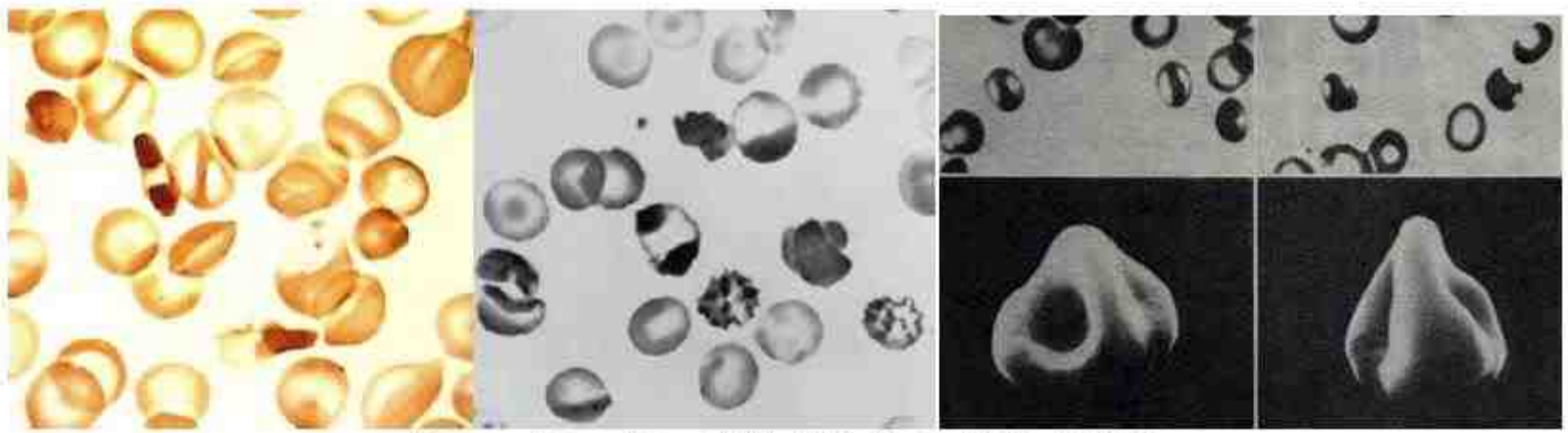

شکل ۳۱-۷: سلول‌های دهیدراته و گلدانی شکل نیزوسیت (زروسیت یا دسیسوسیت)

استوماتوسیت (سلول تک تقعری، سلول فنجانی شکل یا کاپ سل) (Stomatocyte or Mouth Cell or CupCell):

استوماتوسیت‌ها سلول‌هایی هستند به شکل دهان (در لام خشک) یا فنجان (در لام مرطوب) که مقعرالطرفین نبوده و فرورفتگی آنها فقط در یک سمت آنها دیده می‌شود. استوماتوسیت‌ها سه نوع هستند: ۱) استوماتوسیت‌های کلاسیک با تقعر عمیق در یک سمت (نوع I)، ۲) استوماتوسیت‌های با تقعر کم عمق در یک سمت (نوع II) و ۳) استوماتوسیت‌های اسفروسیتی یا اسفرواستوماتوسیت (نوع III) که در نهایت اسفروسیت‌های کلاسیک را تشکیل می‌دهند. پس اسفروسیت‌هایی که در کنار استوماتوسیت‌های کلاسیک دیده می‌شوند، درحقیقت استوماتوسیت نوع III هستند. شکنندگی اسمزی یا OF استوماتوسیت‌ها بسیار زیاد بوده و در دمای ۴۰-۳۷ درجه به خودی خود تخریب می‌شوند. افزایش آلبومین، کاهش PH، افزودن کلروپرومازین و مشتقات کاتیونی فنوتیازین باعث بروز استوماتوسیتوز و برعکس، افزایش PH، کاهش آلبومین و مشتقات آنیونی فنوتیازین باعث بروز اکینوسیتوزیس (سلول‌های مضرس) می‌شوند.

در اسفروسیت‌ها و استوماتوسیت‌ها سطح داخل سلولی Na دچار افزایش شده و K کاهش دارد، در نتیجه سلول‌ها آب را از محیط گرفته، هیدراته شده و شکنندگی اسمزی آنها افزایش می‌یابد. با توجه به جذب شدید آب توسط این سلول، به استوماتوسیت، هیدروسیت نیز گفته می‌شود. در استوماتوسیتوز ارثی (HSt) ناشی از فقر پروتئین باند 7 غشایی یا استوماتین (نه استوماتوسیتوز ثانویه به اسفروسیتوز)، نفوذپذیری یونی اریتروسیت‌ها مختل بوده و سلول-ها به دلیل افزایش محسوس سدیم داخل سلولی و جذب آب، ماکروسیتیک-هیپوکرومیک شده و برخلاف بیماری اسفروسیتوز ارثی، کوچک و متراکم دیده نمی‌شوند. این نوع از استوماتوسیت‌ها (موارد ارثی) از نظر Rh نیز نول محسوب می‌شوند. استوماتوسیت‌ها در استوماتوسیتوز ارثی، اسفروسیتوز ارثی، بیماری‌های انسدادی کبدی و سیروز، نقص پمپ سدیم اریتروسیتی، سندرم Rh نول، الکلیسم، مسمومیت با سرب، مونونوکلئوز عفونی، کمبود گلوتاتیون، تالاسمی مینور و بیماری‌های بدخیم مشاهده می‌شود.



شکل ۲۶-۷: سلول‌های ماکروسیتیک-هیپوکروم استوماتوسیت که به شکل دهان ماهی یا گاهی علامت ورود ممنوع دیده می‌شوند.

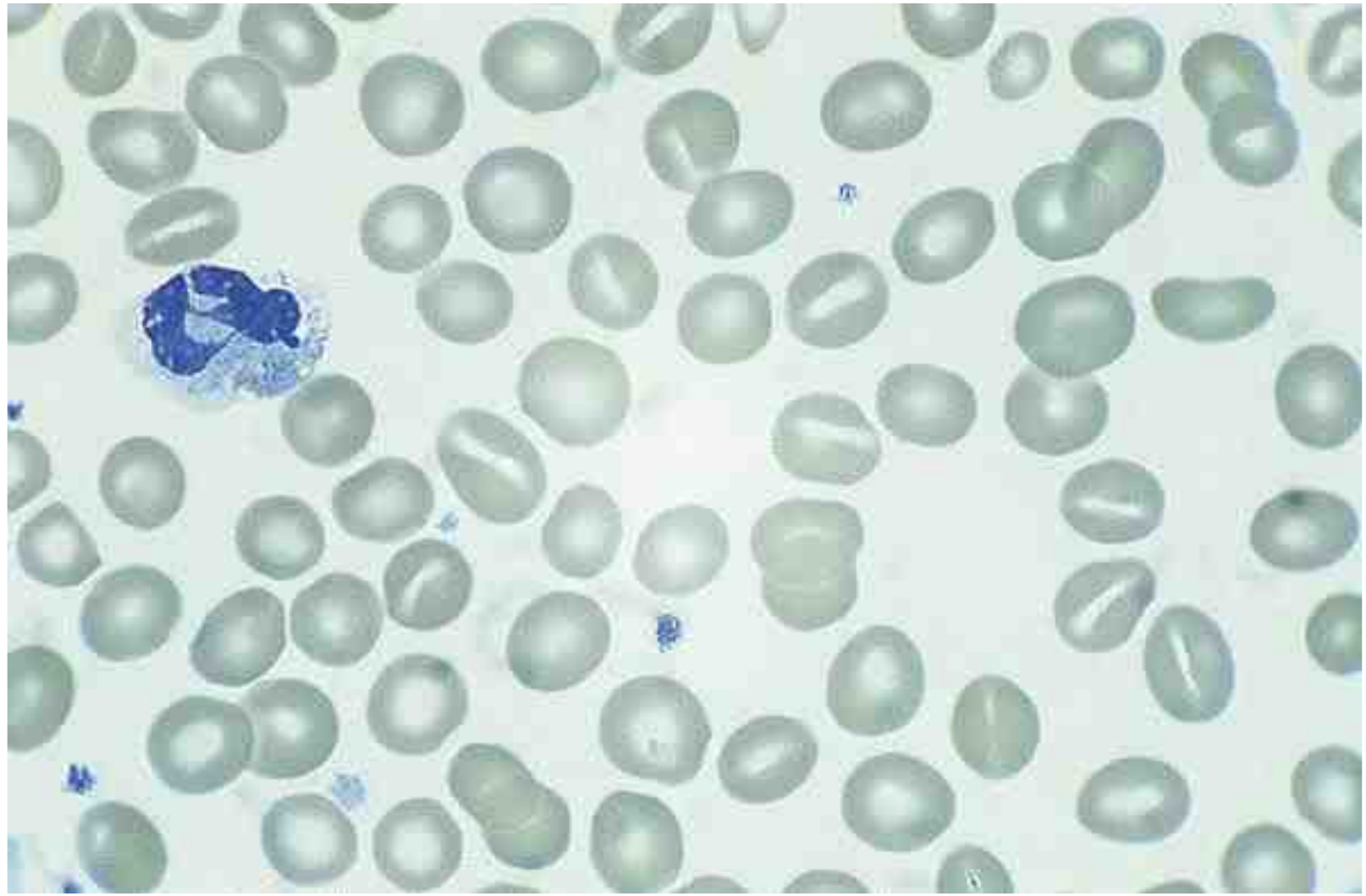

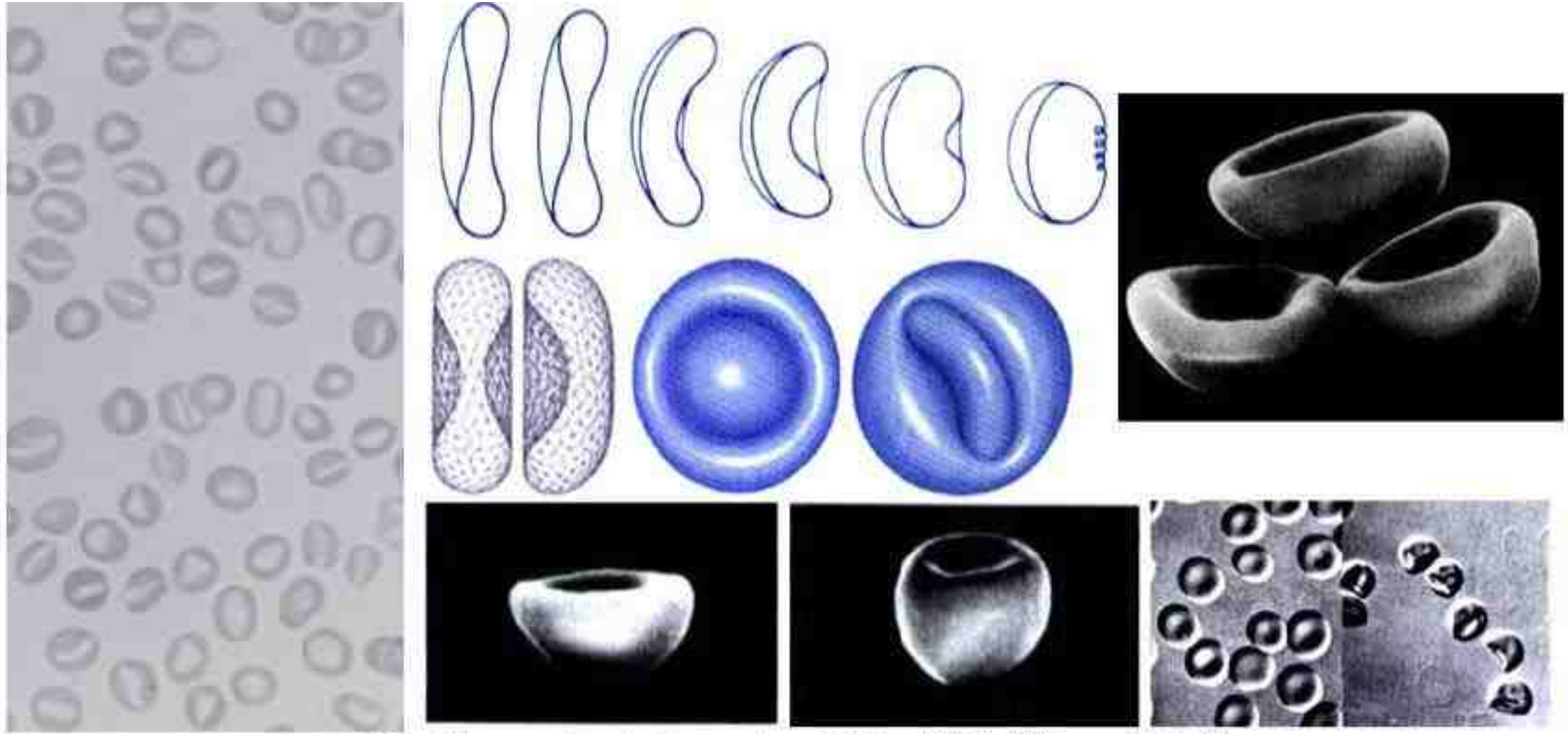

شکل ۲۷-۷: تصویر PBS و SEM از سلول‌های استوماتوسیت و اسفرواستوماتوسیت و مراحل تشکیل آن.

جدول ۵-۷: خصوصیات، شباهت‌ها و اختلافات بین استوماتوسیت (هیدروسیت) و زروسیت (نیزوسیت)

	Stomatocytosis (Hydrocytosis)	Stomatocytic Xerocytosis	Xerocytosis
Hemolysis	Severe	Mild	Moderate
Anemia	Severe	None	Moderate
Blood film	Stomatocytes	Stomatocytes	Targets, echinocytes
MCV (80–100 fl)[a]	110–150	91–98	100–110
MCHC (32–36%)	24–30	33–39	34–38
Unincubated osmotic fragility	Markedly increased	Decreased	Markedly decreased
RBC Na^+ (5–12)[b]	60–100	10–20	10–20
RBC K^+ (90–103)	20–55	75–85	60–80
RBC Na^++K^+ (95–110)	110–140	87–103	75–90
Phosphatidylcholine content	Normal	Normal	Normal
Cold autohemolysis	No	No	?
Effect of splenectomy[c]	Good	?	? Poor
Inheritance	Autosomal dominant?, autosomal recessive	Autosomal dominant	Autosomal dominant

[a]Values in parentheses are the normal range.

[b]Values for sodium, potassium, and sodium + potassium are mEq per liter RBC.

[c]Splenectomy may be contraindicated in these syndromes; see text for details.

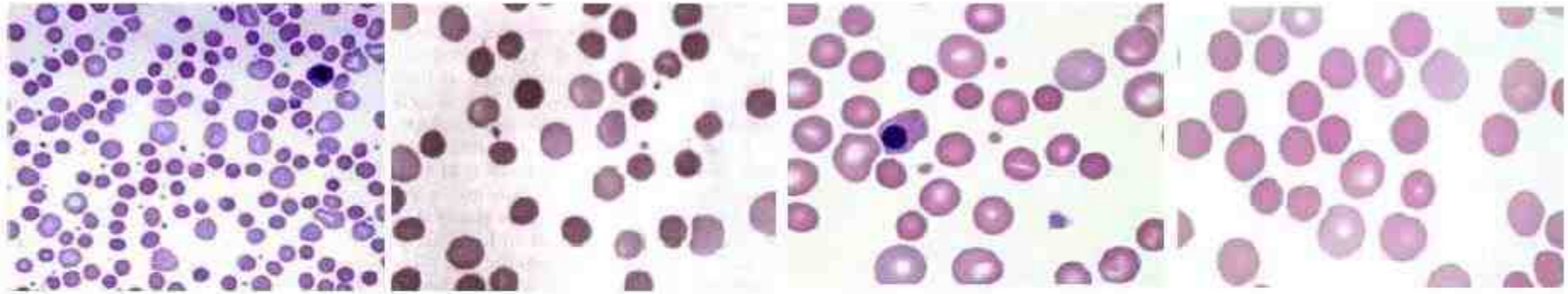

شکل ۲۷-۷: مورفولوژی انواع اسفروسیت‌های خونی

حرارت ۴۹ درجه با دپلیمریزاسیون اسپکترین‌های آلفا و بتا و با اختلال در شبکه سیتواسکلتی اریتروسیت‌ها باعث اتصال دو سطح داخلی ناحیه مقعر اریتروسیت‌ها بهم شده و مورفولوژی اریتروسیت‌ها را شدیداً دگرگون می‌سازد. حرارت شدیدتر می‌تواند حتی باعث جوانه زدن سطح سلول‌ها به قطعات کوچک کروی و اسفرولاسیون واضح (کروی شدن) سلول‌ها شود. این قطعات هنگام عبور از طحال دچار کولینگ شده و از بین می‌روند. حین حمل نمونه خون در شرایط دمایی بالا نیز (مثلاً در مقابل نور شدید، در مقابل بخاری و ...) سلول‌ها تکه تکه شده و جوانه‌های بسیار ریز میکرواسفروسیتی از سلول‌های بزرگ جدا و اشکال شیستوسیتی وسیعی در گسترش خون مشاهده می‌شوند، در نتیجه MCV کاهش و RDW افزایش شدیدی را نشان می‌دهد. در سوختگی‌های وسیع پوستی و پیروپوئیکیلوسیتوز ارثی نیز منظره مشابهی در خون محیطی مشاهده می‌شود که البته آرتیفکت نیستند.

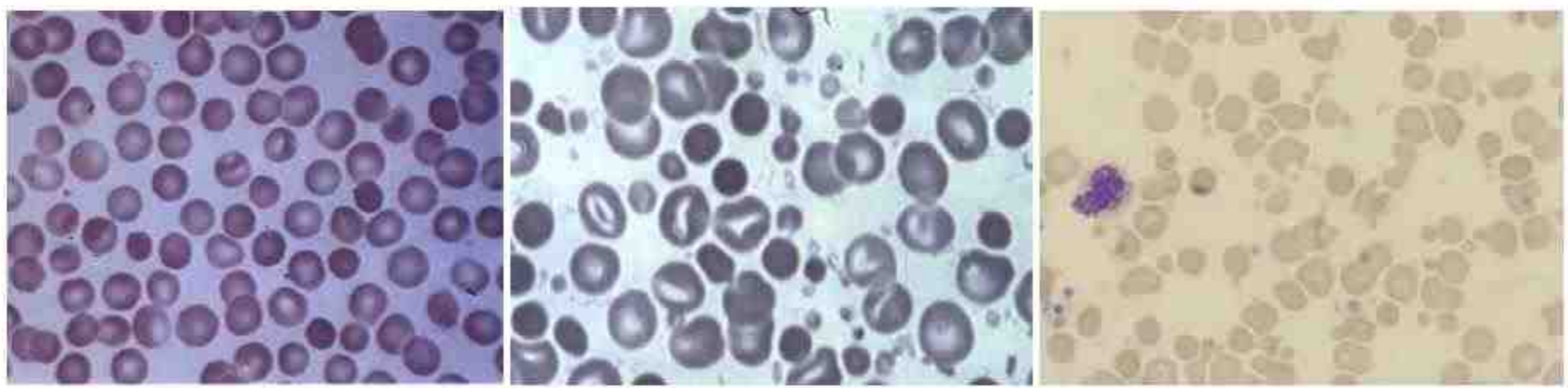

شکل ۲۸-۷: میکرواسفروسیتوز ناشی از سوختگی (تصاویر میانی و راست) و تفاوت آن با اسفروسیتوز ارثی (تصویر چپ)

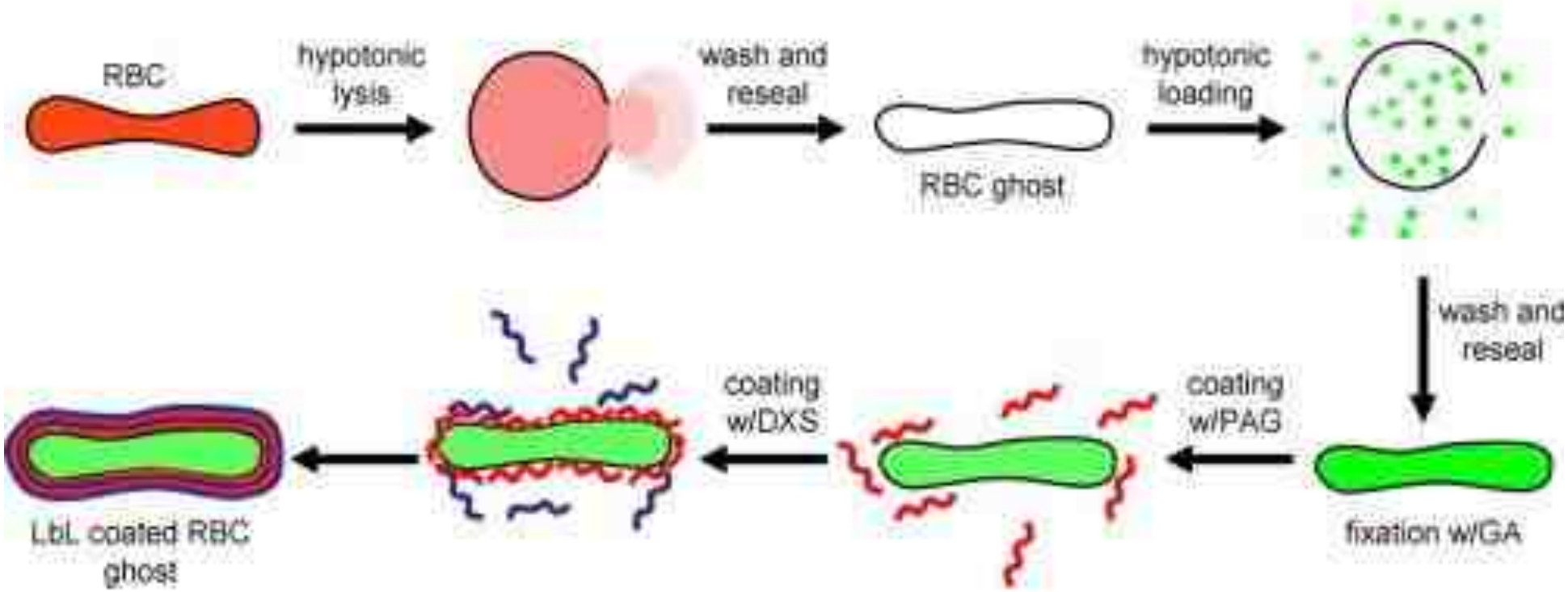
RBC
hypotonic lysis
wash and reseal
RBC ghost
hypotonic loading
wash and reseal
fixation w/GA
coating w/PAG
coating w/DXS
LbL coated RBC ghost

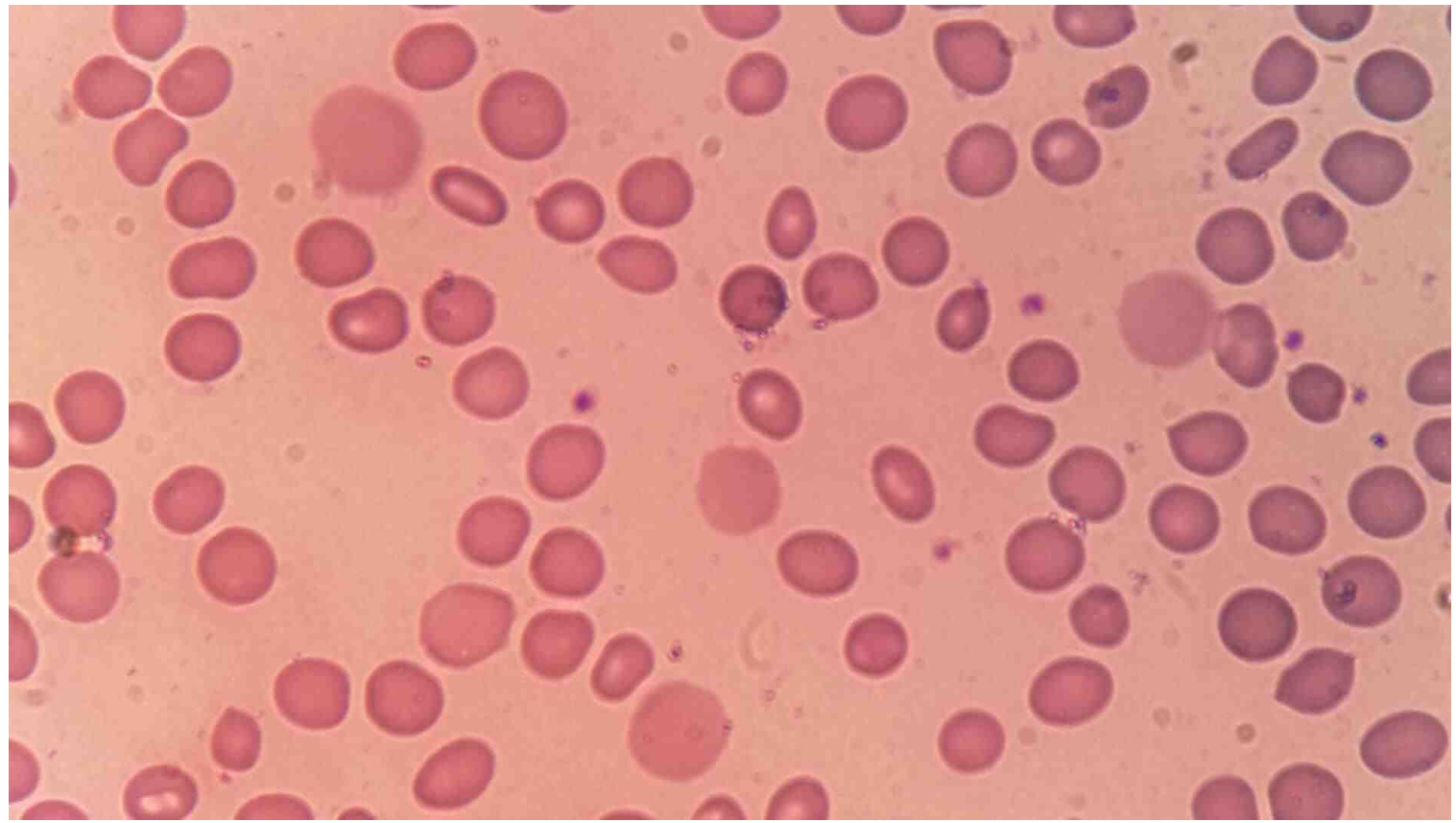

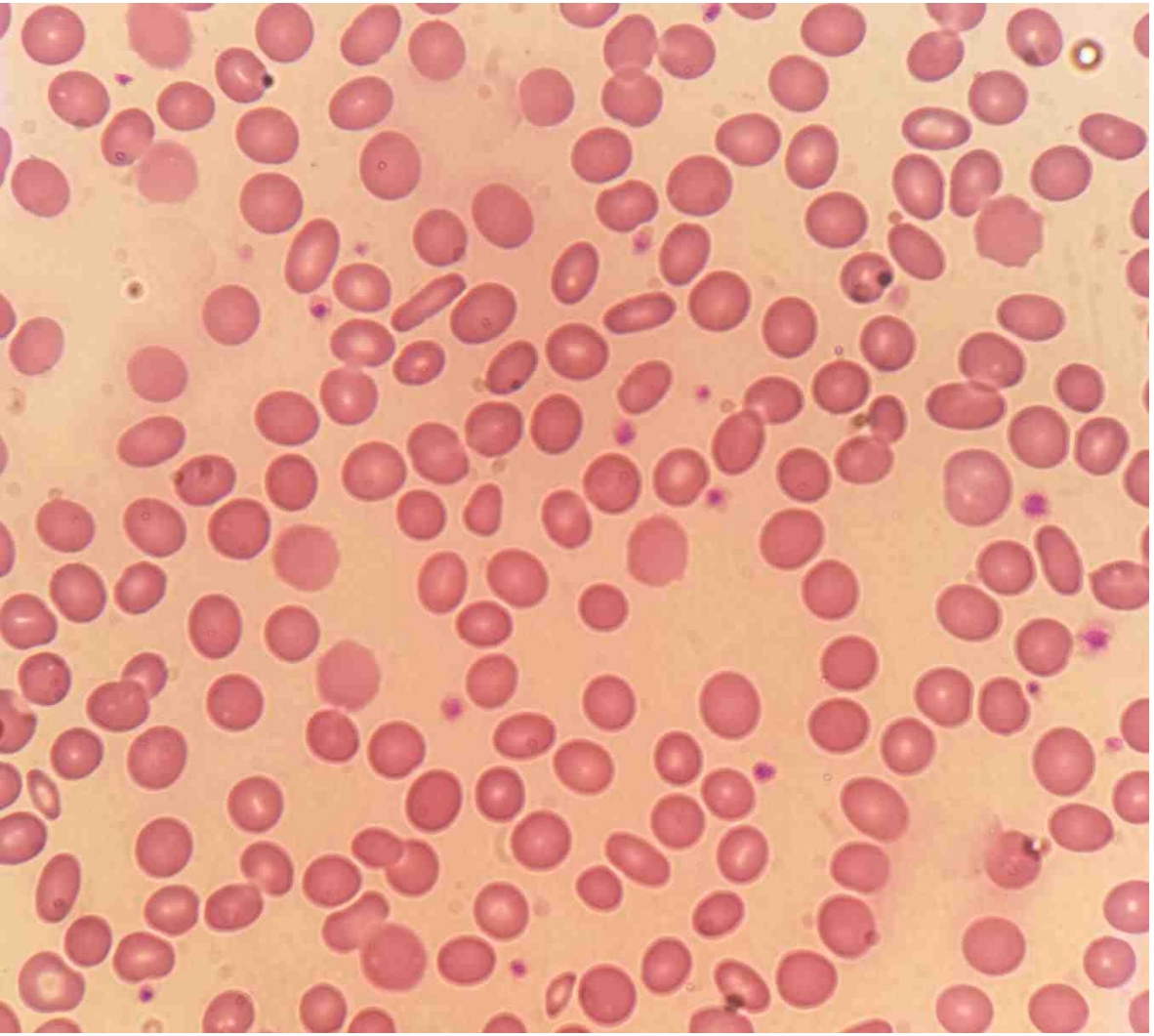

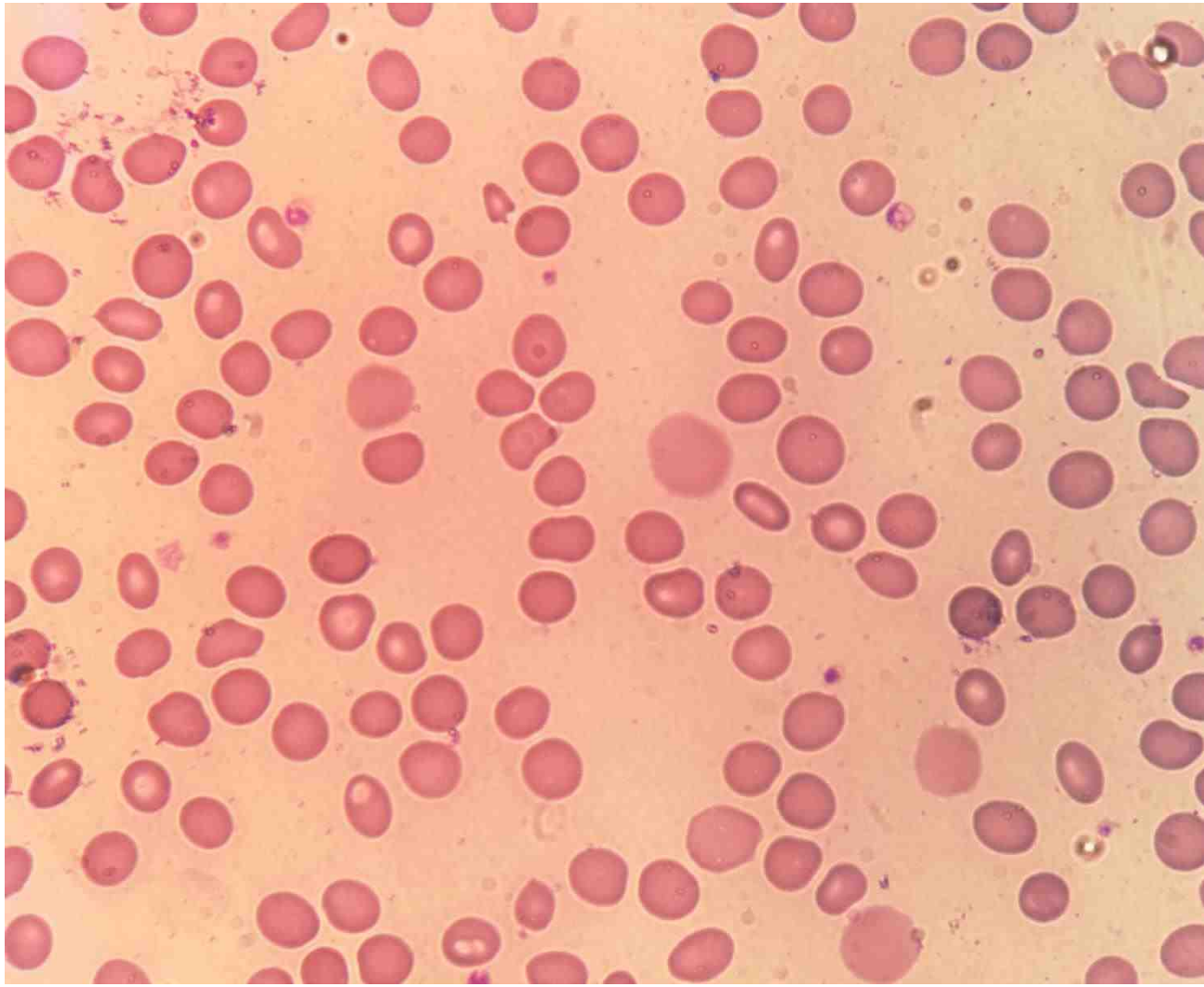

ABO haemolytic disease of the newborn. Spherocytosis is intense, and there are several polychromatic macrocytes.

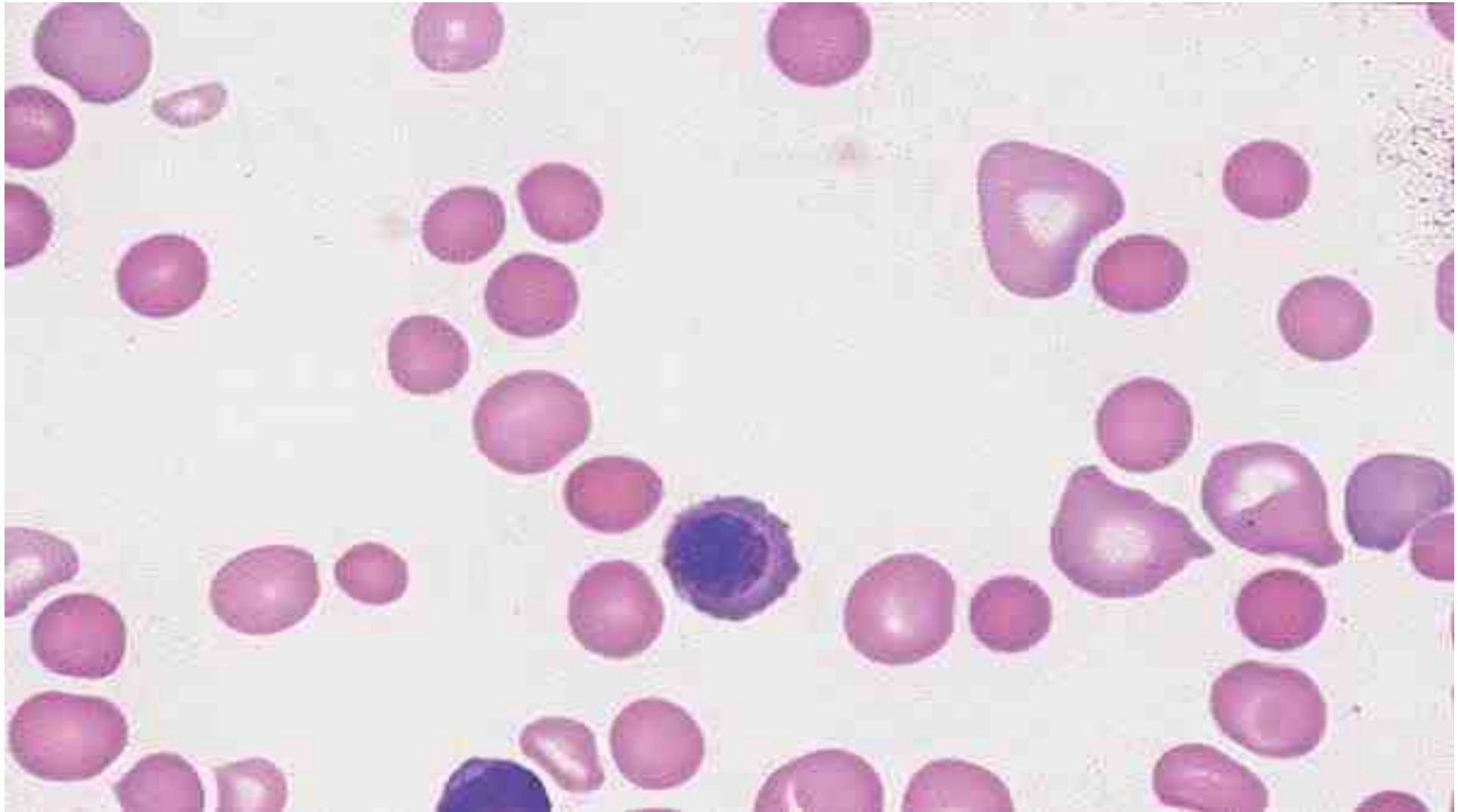

.

Autoimmune haemolytic anaemia. Shows marked spherocytosis and anisocytosis. There are numerous polychromatic macrocytes

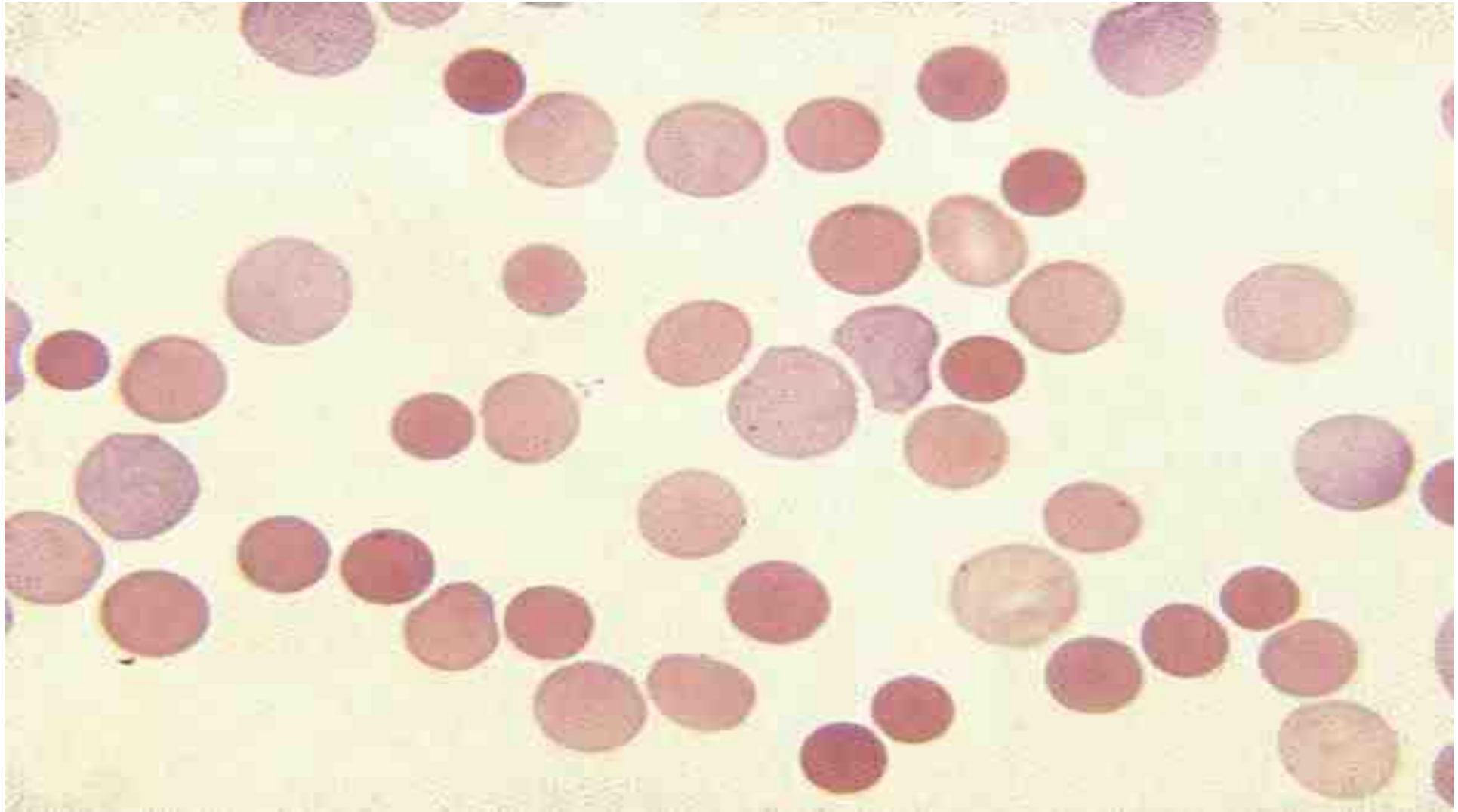

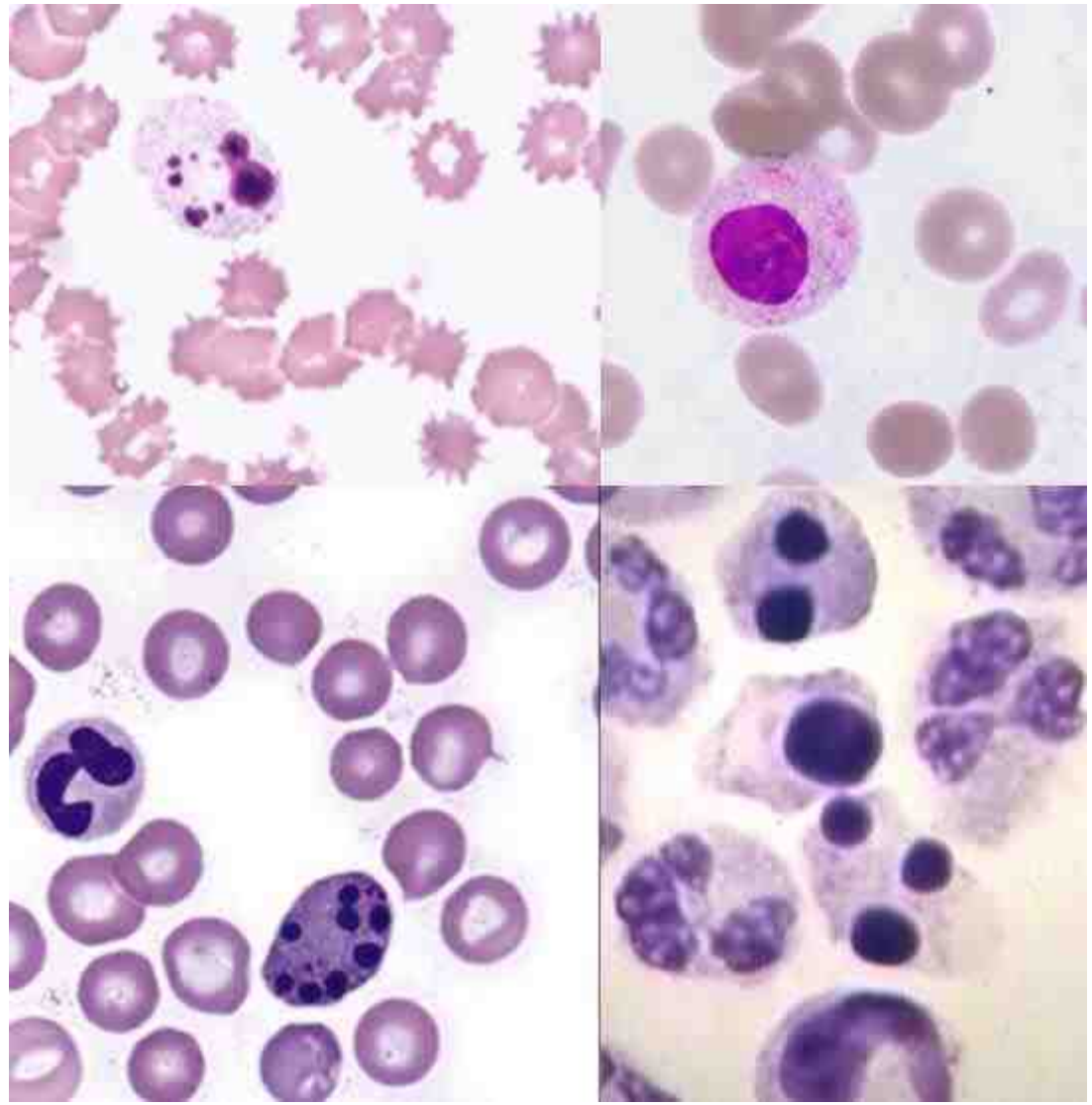

Nuclear changes

- Pyknosis – shrinking & condensation
- Karyorrhexis – rupture of nuclear membrane
- Karyolysis – basophilia gradually fades

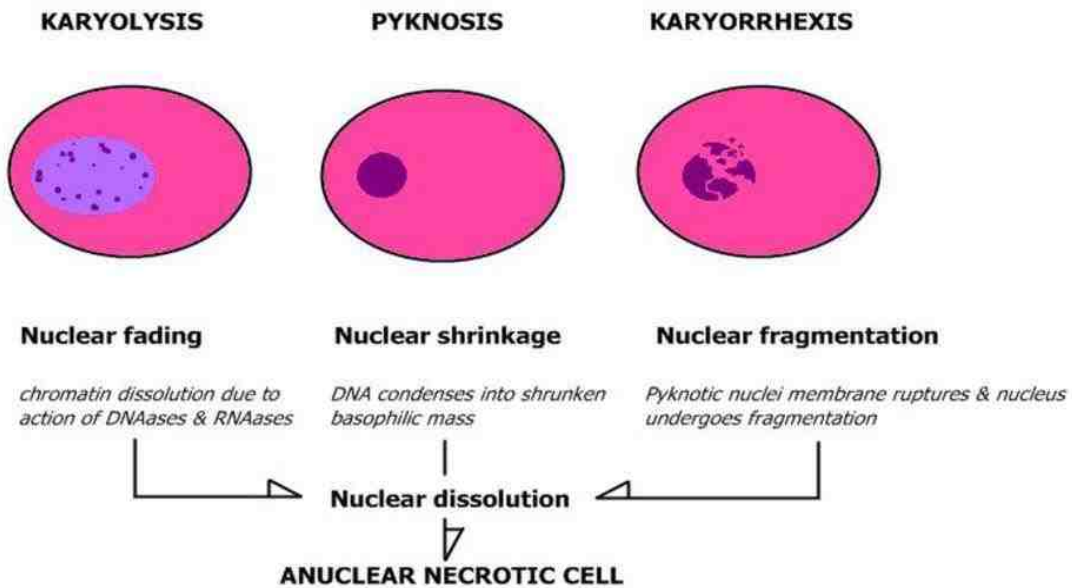

Nuclear Changes in Necrosis

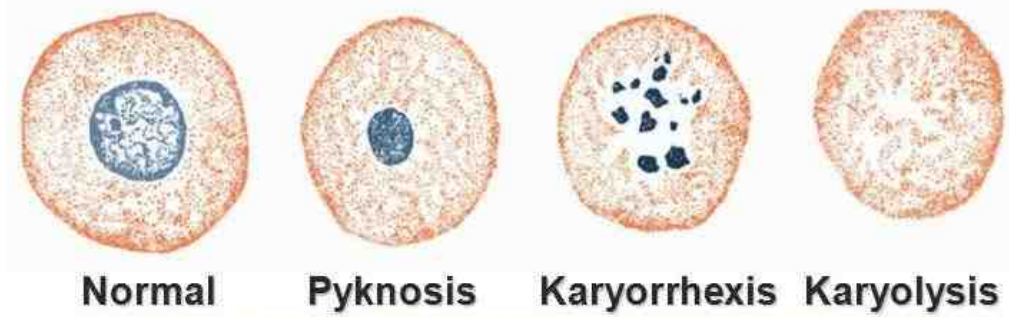

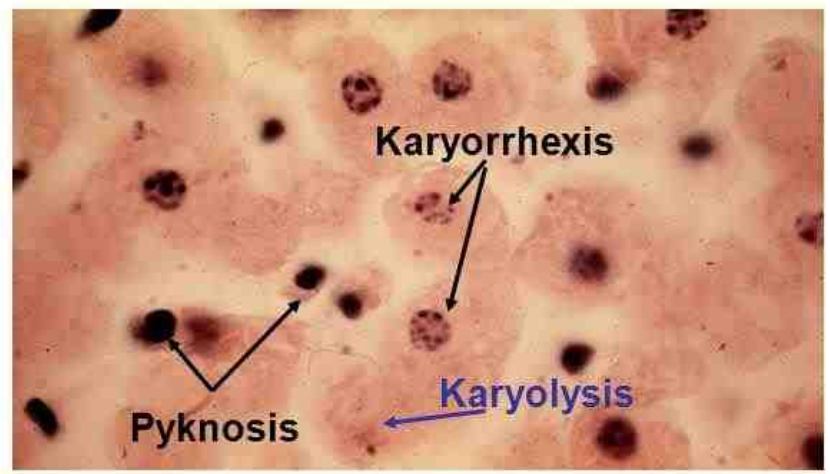

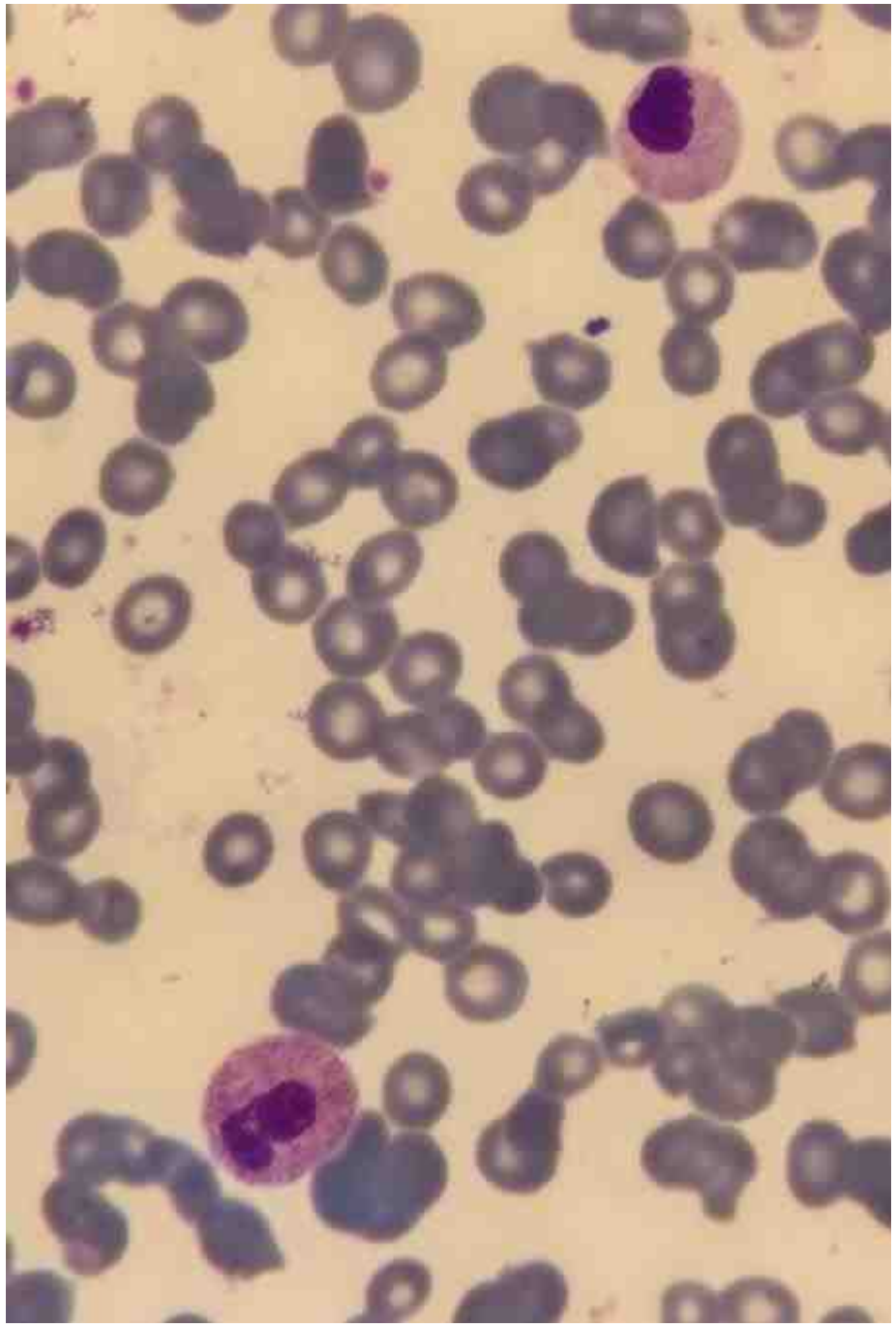

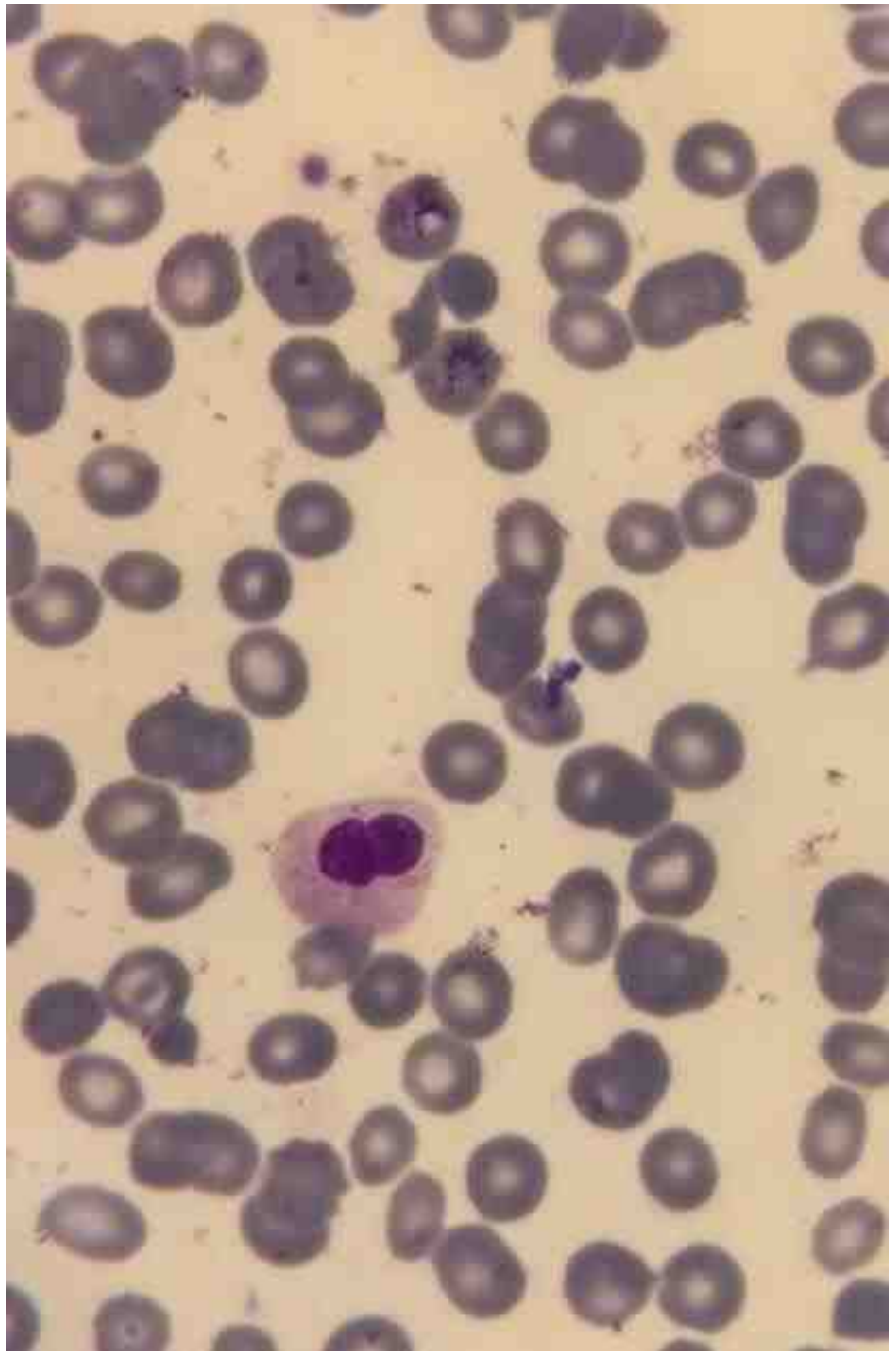

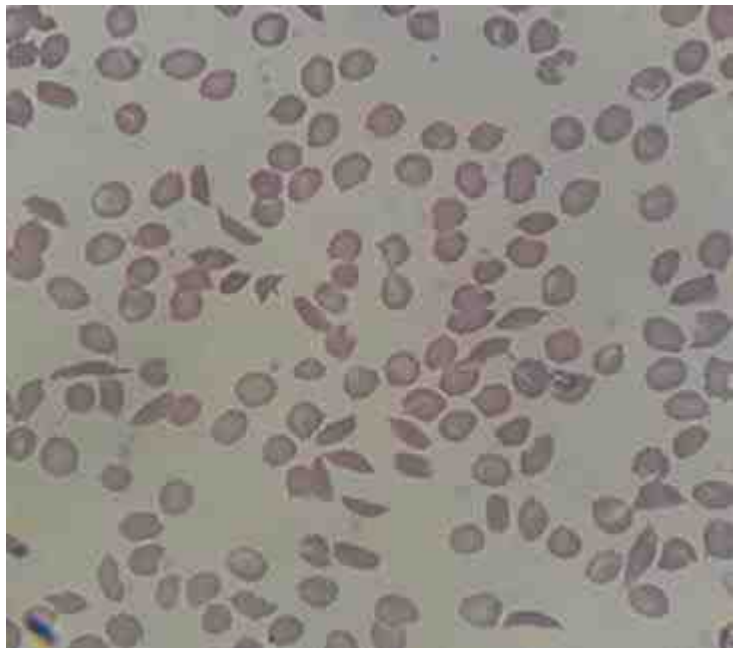





می‌شوند که شکل سلول را در جهت پلیمریزاسیون خود تغییر داده و سلول را به شکل داسی یا اشکال حدواسط در می‌آورد. لازم به ذکر است که سلول‌های داسی تیپیک (درپانوسیت) عمدتاً در شرایط داکسیژناسیون مزمن، تدریجی و طولانی مدت تشکیل می‌شوند و در حملات شدید هیپوکسی، اغلب اشکال حدواسطی مثل هالی لیف، الیپتوسیت، سلول‌های مثلثی یا قایقی شکل به‌وجود می‌آیند. ساختارهای میله‌ای و داخل سلولی درپانوسیت‌ها به دلیل آسیب فیزیکی به غشاء اغلب باعث همولیز داخل عروقی نیز می‌شوند. همچنین به دلیل میل اتصالی بالای این سلول‌ها به یکدیگر و دیواره‌های اندوتلیومی، امکان انسداد عروقی و بروز انفارکتوس بافتی بسیار زیاد می‌شود که در فصل مربوط به آنمی سلول‌های داسی به تفضیل شرح داده شده است. سلول‌های داسی هنگامی که هنوز کاملاً به فرم برگشت ناپذیر تبدیل نشده‌اند، در هربار اکسیژناسیون می‌توانند مجدداً دیسکوسیت شده و به فرم طبیعی تبدیل شوند ولی اغلب طی این مرحله، مقداری از هموگلوبین و غشاء خود را نیز طی میکرواسفرولاسیون و تکه تکه شدن از دست داده و حتی میکروهاینزبادی‌هایی را نیز در سطح داخلی غشاء خود بوجود می‌آورند که طی پیتینگ طحالی از سلول حذف شده و باعث سختی سلول می‌شوند که این مسئله، داسی شدن سلول در مراحل بعد را تشدید می‌کند. در هر بار داسی شدن اریتروسیت و بازگشت مجدد آن به شرایط اولیه، بین سیستئین‌های ۲۸۴ و ۳۷۳ پروتئین β-اکتین غشایی پیوند دی‌سولفیدی ایجاد شده و درنهایت سلول به صورت غیرقابل برگشت (حتی در شرایط اکسیژنه) داسی می‌شود. سلول‌های داسی به دلیل آسیب غشایی و افزایش نشت کاتیونی دچار کاهش پتاسیم و سدیم داخل سلولی شده و همچنین به دلیل ساختارهای سخت داخل خود، دچار کاهش میزان دفرماسیون سلولی می‌شوند ولی با این وجود، به دلیل توانایی بازجذب مقادیر زیادی مایع می‌توانند شرایط هیپرتونیک را تحمل کنند و لذا شکنندگی اسمزی (OFT) آنها کاهش می‌یابد. سلول‌های درپانوسیت می‌توانند به شکل داسی، هلالی با دو انتهای نوک تیز(fusiform)، بیضی، قایقی، ذوزنقه-ای (Rhomboid)، مثلثی (Thriangular)، جو دوسر (Oat Cell)، برگ درخت راج (Holly Leaf) و به فرم کشیده و حتی زایده‌دار (با خار چند میکرونی) باشند. خارها شکننده بوده و به راحتی می‌توانند از سلول جدا شوند.



شکل ۳۳-۷: تصویر PBS از سلول‌های داسی با منظره برگ درخت راج (Holly Leaf) و سلول‌های قایقی شکل (Boat Cell)

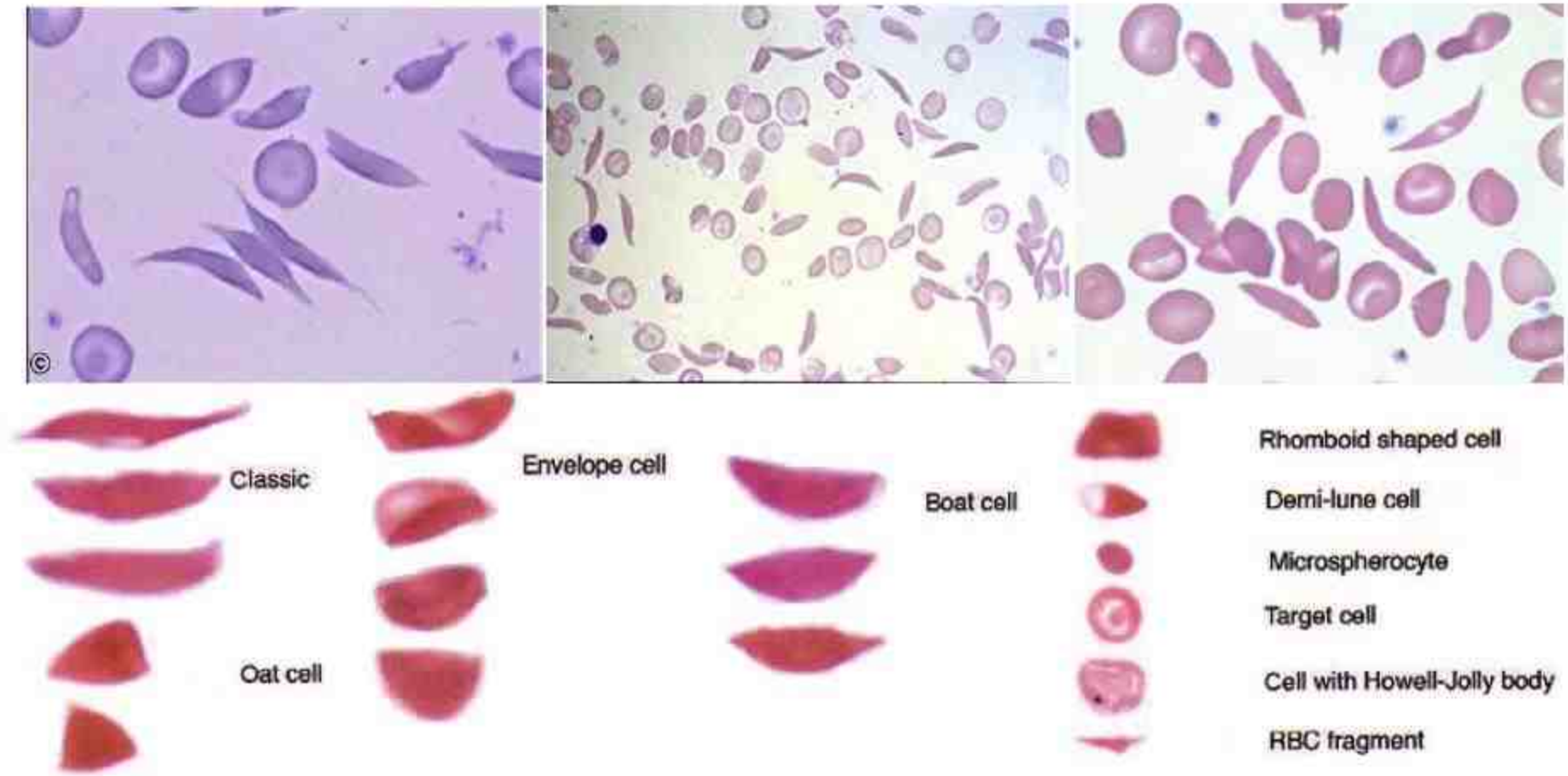

شکل ۳۴-۷: تصویر PBS و SEM از سلول داسی و طیف وسیعی از سلول‌های حدواسط آن.

بجز سلول‌های داسی شکل، مشاهده هاول جولی، شیستوسیت و تارگت سل نیز در این بیماری غیرمعمول نیست. سلول داسی در اختلالات سلول داسی (SS، خصیصه S، SC، SD و تالاسمی/S)، Hb-C $_{harlem}$، هموگلوبین بارتز، Hb-C $_{Georgetown}$ و Hb-I $_{Memphis}$/S نیز قابل مشاهده است. در خون گاهی سلول‌های سلنوئیدی (Selenoid Body) نیز مشاهده می‌شود که شبیه هلال ماه و سلول‌های داسی شکل دیده می‌شوند ولی علت آن برخلاف SCA، اختلال هموگلوبینی نبوده و به دلیل تغییر در مقادیر لیپوپروتئین‌های پلاسما بوجود می‌آیند.

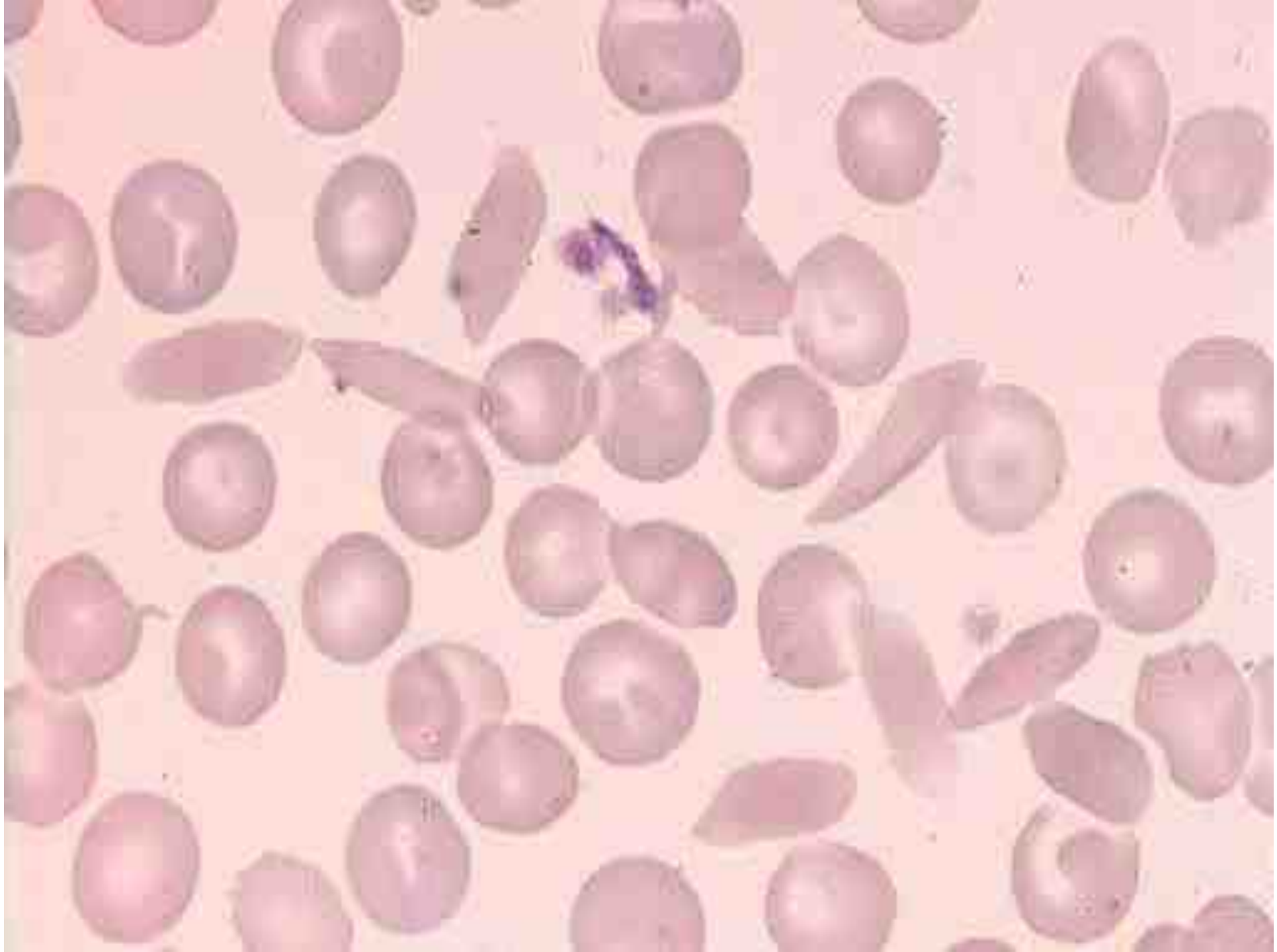

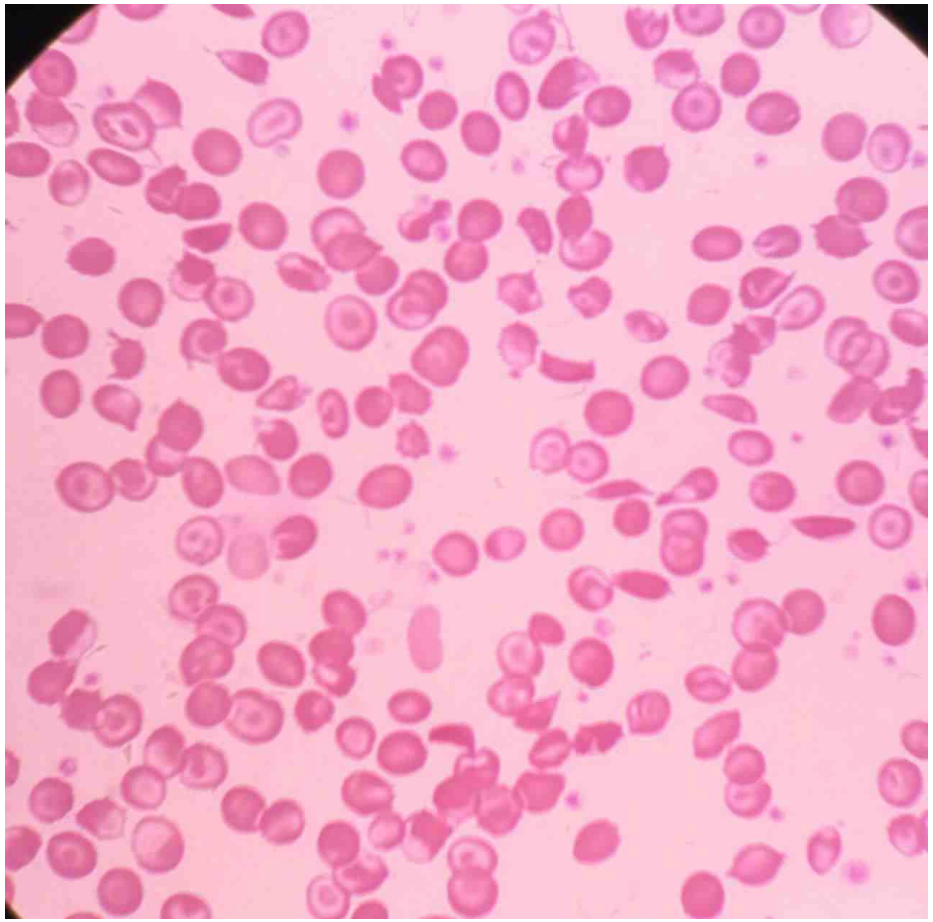

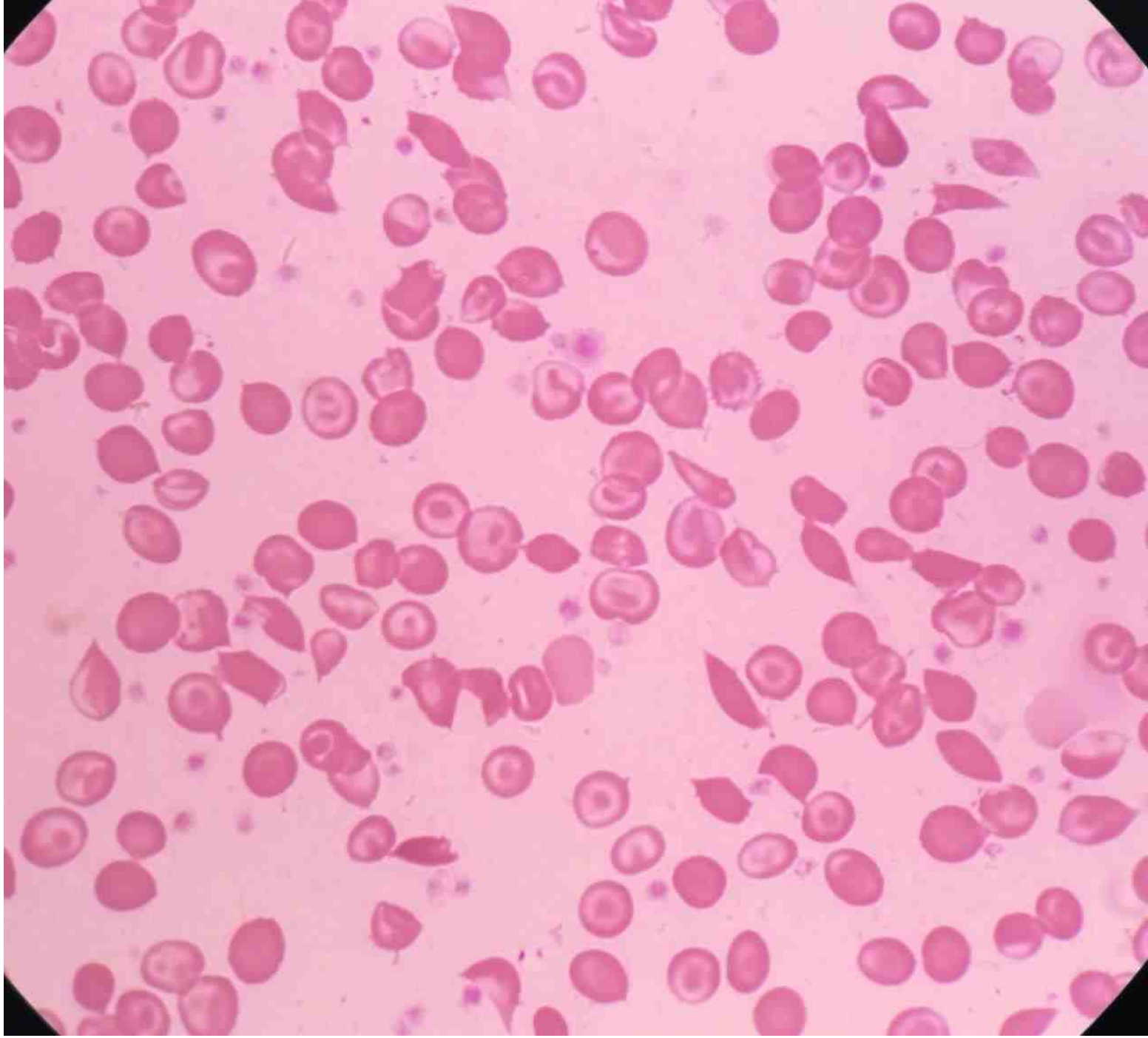

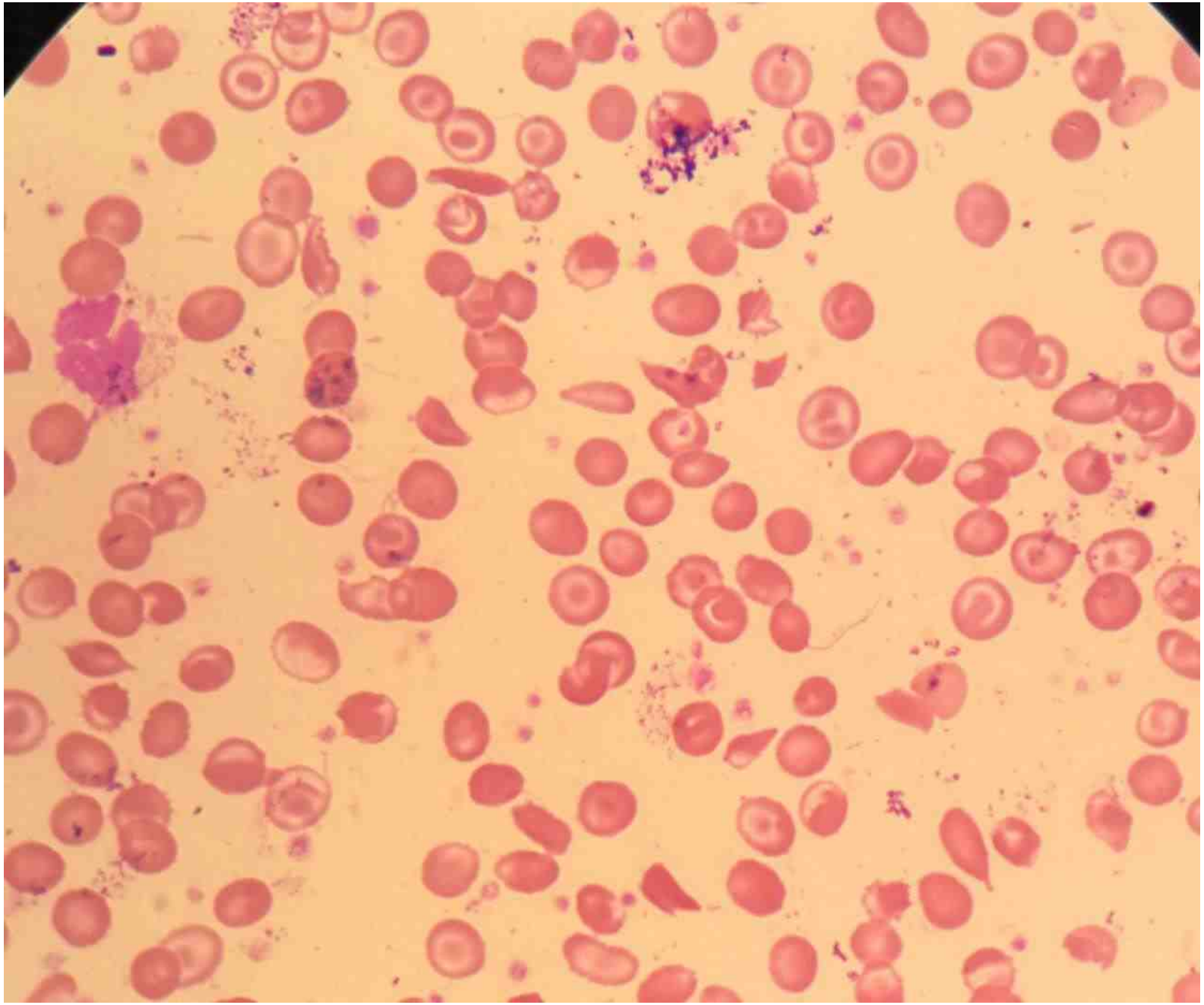

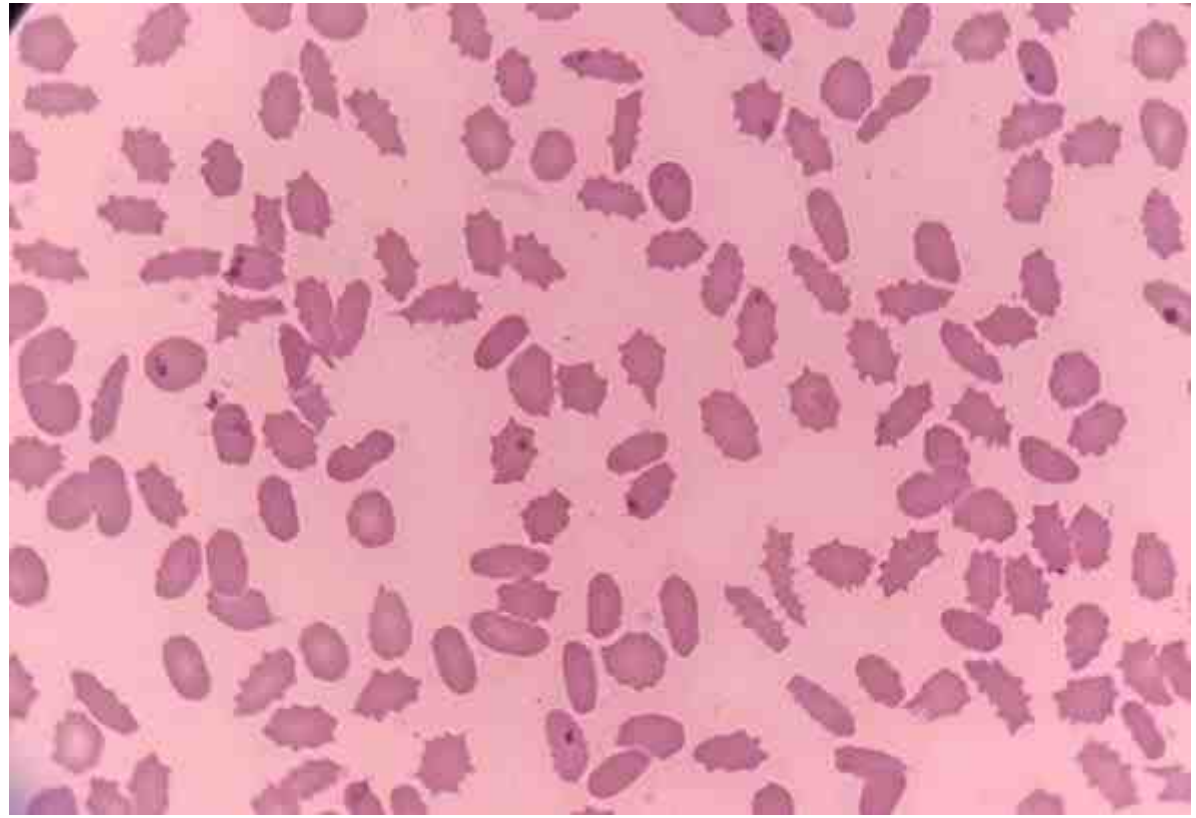

شیستوسیت‌ها یا تکه‌های سلولی (Schistocyte or Schizocyte):

شیستوسیت‌ها یا شیزوسیت‌ها[1] تکه‌های بزرگ و کوچک از RBC هستند که می‌توانند به اشکال و دلایل مختلف در خون مشاهده شوند. این تکه‌های سلولی می‌توانند در ۴-۳ جهت کشیدگی داشته باشند و به اشکال مختلف مشاهده شوند. مشاهده شیستوسیت دلالت بر وجود همولیز در سوختگی‌های شدید، کارسینوماتوز، هموگلوبینوری ارتشیان (ناشی از رژه نظامی)، ورزش و دویدن طولانی، اختلالات دریچه قلبی یا نصب دریچه مصنوعی و آنمی همولیتیک میکروآنژیوپاتیک (مثل TTP, DIC، واسکولیت، گلومرولونفریت، رد پیوند کلیه و HUS) دارند. آنمی‌های همولیتیک میکروآنژیوپاتیک (MAHA) با اختلال در مویرگ‌های کوچک خونی یا با وجود فیبرین در رگ‌های خونی همراه است که منجر به تکه تکه شدن سلول‌ها در داخل رگ‌ها می‌شود. رشته‌های فیبرینی در رگ‌های خونی آسیب دیده ممکن است طوری قرار گرفته باشند که RBCها حین عبور از رگ با آنها برخورد کرده و دراثر فشار خون پشت سر خود به تکه‌های نامنظم و متعددی قطعه قطعه شوند. شیستوسیت‌ها می‌توانند به شکل کلاه‌خود (helmet cell)، پنجه مانند، نیمه دیسکوئید، شیپوری شکل (Horn Cell)، مثلثی شکل و غیره مشاهده شوند که این حالت باعث افزایش شدید RDW ، آنیزوسیتوزیس و پوئیکیلوسیتوزیس می‌شود. اغلب شیستوسیت‌ها طی چند روز در طحال دچار پاکسازی شده و از خون حذف می‌شوند ولی برخی می‌توانند تا روزها در خون حضور داشته باشند. لازم به ذکر است که گاهی مواقع شیستوسیت‌ها شبیه آکانتوسیت‌ها دیده می‌شوند که آنیزوسیتوزیس شدید و اشکال متنوع می‌تواند در تفکیک این دو سلول از یکدیگر مفید باشد.

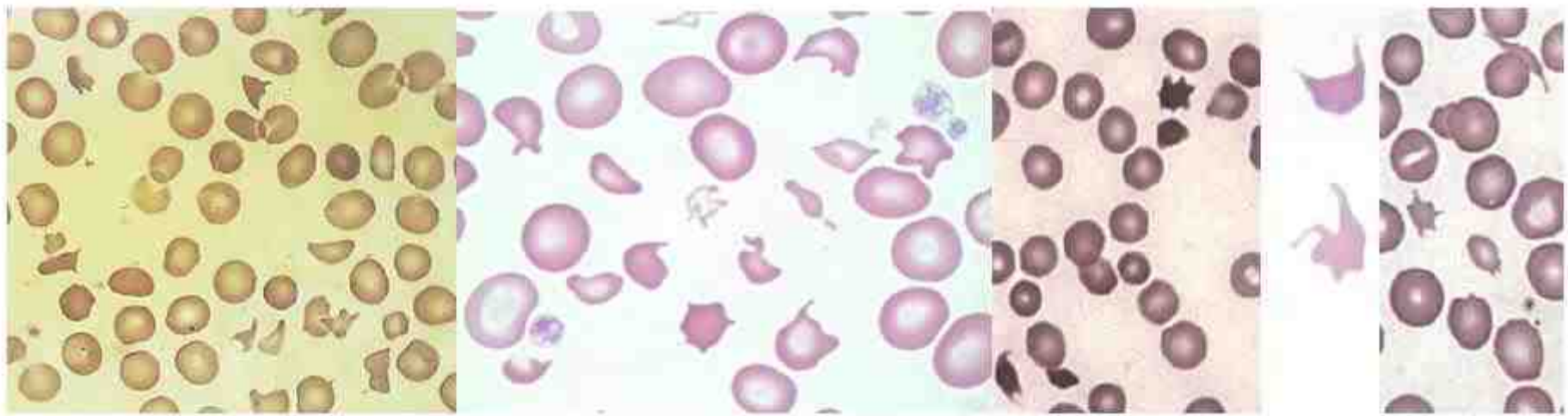

شکل ۲۹-۷: انواع مختلف شیستوسیت.

شیستوسیتوز

مورفولوژی اصلی

TTP
HUS
HELLP
DIC
Post Transplantation
دریچه قلب
رژه و فعالیت شدید
واسکولیت
فشار خون بدخیم و افزارش توربولانس و استرس شار
متاستاز
دیالیز

مورفولوژی فرعی

حرارت و سوختگی
PMF
آنمی مگالوبلاستیک
تالاسمی
HPP
ممبرانوپاتی
CDA
MDS
Severe IDA & SA

انواع سیستوسیت

آکانتوسیتوئید

شیستوسیت کلاسیک

چندضلعی و مضرس و بدون ناحیه پیل و بدون هیپرکرومیا و

اسفروسیتوئید

میکرواسفروسیت

شبیه اسفروسیت و ICC ولی کوچک و پررنگ

درپانوسیتوئید

هلمت سل

نیم دایره با یک یا ندرتا یک سطح صاف

بایت سیتوئید

کراتوسیت

شبیه بایت سل ولی دارای زواید انتهایی گرد و ندرتا تیز و کلف تر از درپانوسیت

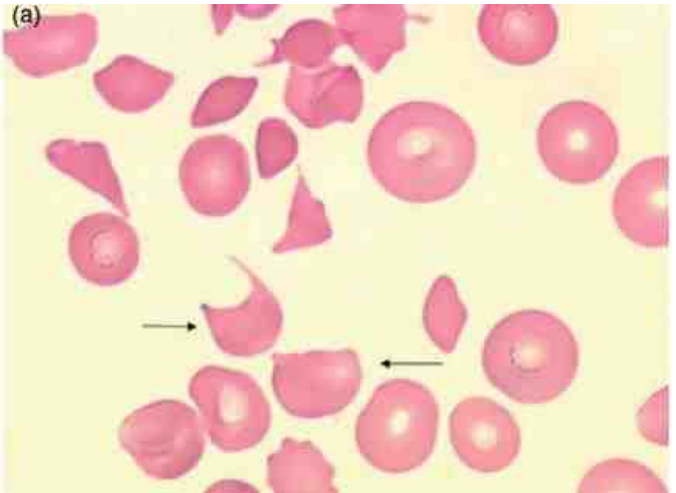

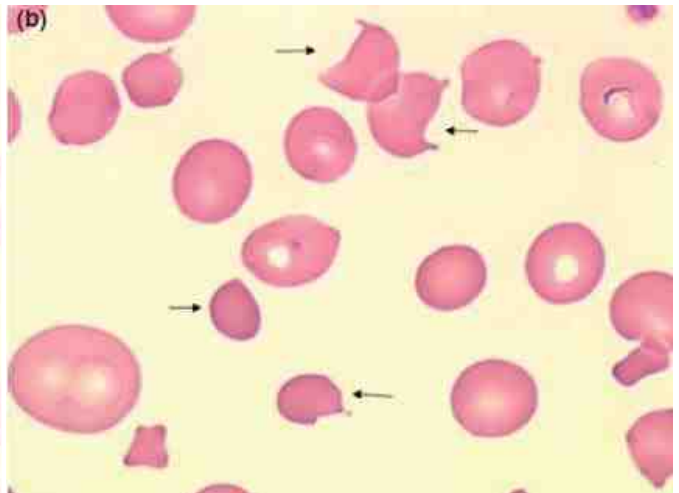

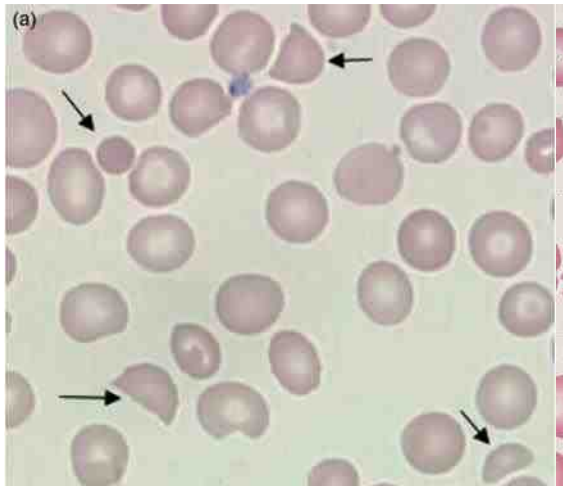

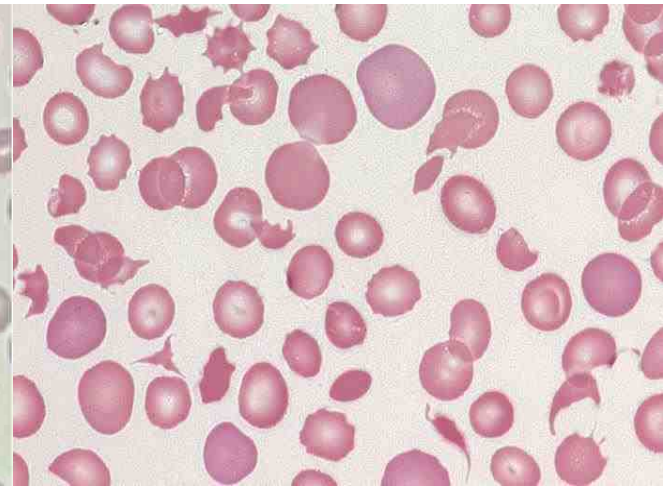

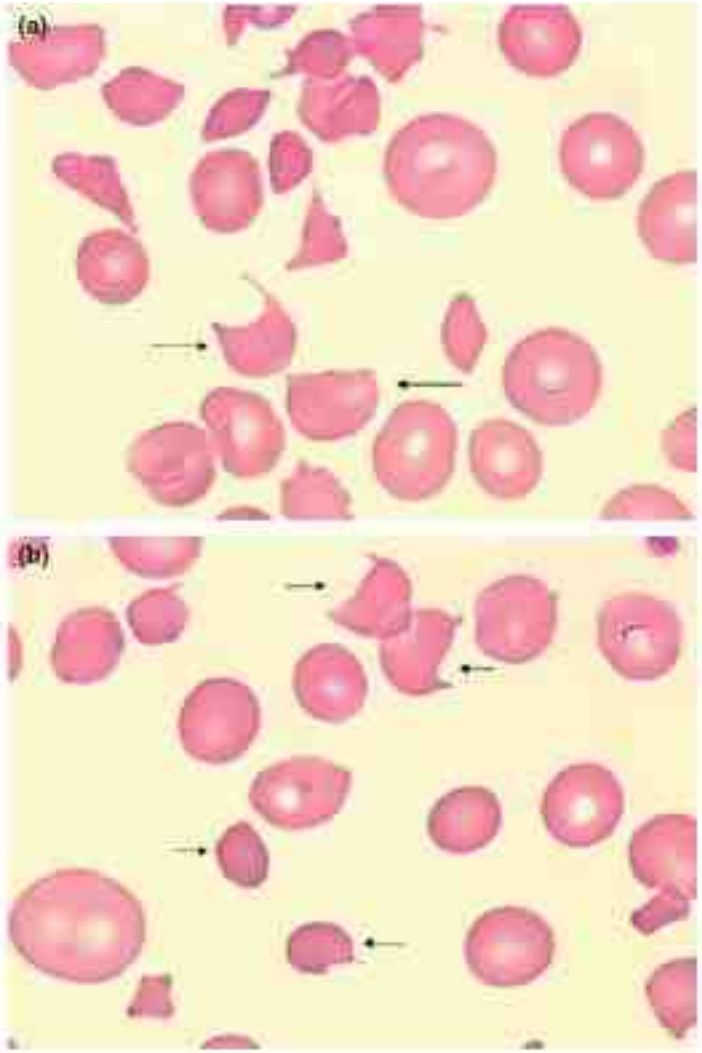

Figure 3. Peripheral blood smear from a case of post-transplant thrombotic microangiopathic anemia. (a) a keratocyte (left arrow), a helmet cell (right arrow), and several hyperchromatic triangular erythrocytes are present; (b) two keratocytes (upper arrow) and two deformed microspherocytes (lower arrow) are present, together with more bizarre red cell fragments.

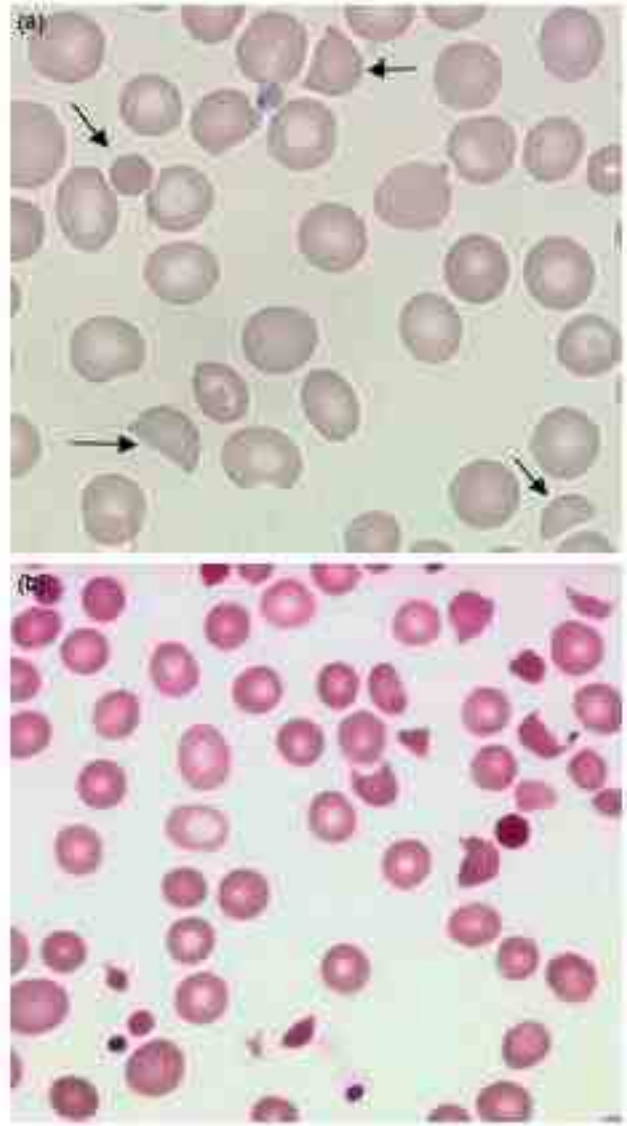

Figure 2. Peripheral blood smear from a case of thrombotic thrombocytopenic purpura. (a) arrows indicate a helmet cells (lower left), a microspherocyte (upper left), a keratocyte (center top), and a microcrescent (lower right angle); (b) morphological abnormalities include microsphenocytes, keratocytes, helmet cell, and several crescent and triangular schistocytes.

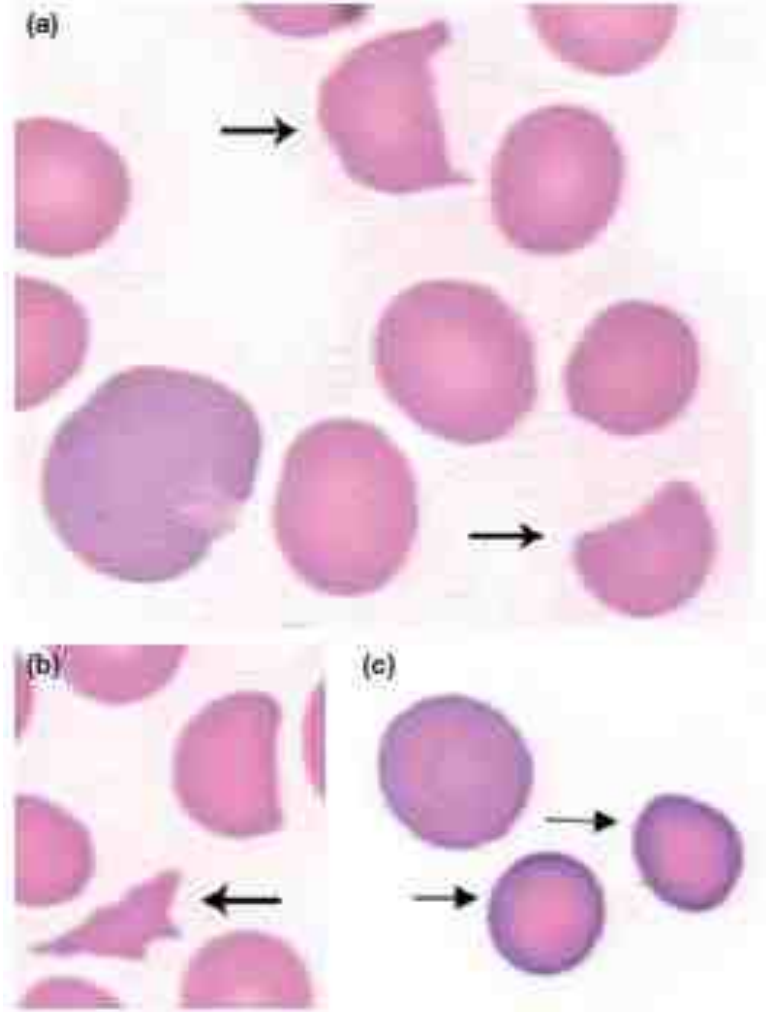

Figure 1. Typical shapes for specific identification of schistocytes. (a) keratocyte (upper arrow) and helmet cell (lower arrow), close to a polychromatophilic erythrocyte in the left lower corner; (b) a triangle schistocyte (arrow) with a helmet cell on the upper right; (c) two microspherocytes (arrows); they are derived, in a context of thrombotic micromangiopathic anemia, from schistocytes.

شیستوسیتوز باید ابتدا شناسایی دقیق و افتراقی شود (انواع ۴ گانه)
شیستوسیت با بلیستر سل، ICC، اکینوسیت، آکانتوسیت، درپانوسیت، بایت سل، قطره اشکی، اسفروسیت، میکرووزیکول، پوئیکیلوسیتهای کوچک فرق دارد.
شیستوسیت در انتهای لام میل به صاف و کروی شدن دارد.
شیستوششیتوز باید در ۱۰۰۰ سلول و با حداقل دو عدسی ۴۰ و ۱۰۰ صورت بگیرد.
هرچه درصد شیستوسیت کمتر باشد، RBC بیشتری بررسی شود و بالعکس
شیستوسیتوز باید مورفولوژی غالب گستره باشد تا به MAHA و THA مشکوک شد.
شیستوسیتوز باید از رنج نرمال بالاتر باشد.
شیستوسیتوز باید توسط دستگاه هم تایید شود (FRC) و هیستوگرام RBC و PLT و RDW و PDW و PLT-O و MPV و MCV آن را تایید کنند.
هرچه MCV بیمار بالا باشد، تخمین FRC و تداخلات شیستوسیت به دلیل افزایش سایز شیستوسیتها کمتر میشود.
موارد نادری از MAHA به دلیل استحکام RBC (مثل SAO) و آنمی مگالو هرگز با شیستوسیتوز همراه نمیشوند یا با تاخیر همراه میشوند.

Table 2. Confidence limits of an observed percentage of schistocytes when the total number of events varies from 1000 to 10 000 (adapted from Rümke, 1979)

Schistocytes (%)	100 RBC	1000 RBC	10 000 RBC
0	0.0–3.6	0.0–0.4	0.0–0.1
1	0.0–5.4	0.5–1.8	0.8–1.3
2	0.2–7.0	1.2–3.1	1.7–2.3
3	0.6–8.5	2.2–4.3	2.6–3.4
4	1.1–9.9	2.9–5.4	3.6–4.5
5	1.6–11.3	3.7–6.5	4.5–5.5
6	2.2–12.6	4.6–7.7	5.5–6.5
7	2.9–13.9	5.5–8.8	6.5–7.6
8	3.5–15.2	6.4–9.9	7.4–8.6
9	4.2–16.4	7.3–10.9	8.4–9.6
10	4.9–17.6	8.2–12.0	9.4–10.7
15	8.6–23.5	12.8–17.4	14.3–15.8

RBC, red blood cells.

نرمال	فرد بالغ 0.2 نوزاد ترم: 1.4-1.9 نوزاد پره ترم: 4.9-5.5
غیرنرمال	نارسایی کلیه: 0.6% پره اکلامپسی : 0.45% دریچه مصنوعی خوب:% 0.48 بعد پیوند: 4% MAHA: 1.1-9.4%

سلول قارچی شکل و سلول‌های بایت سل (Bite Cell):

مورفولوژی سلول‌های قارچی شکل[1] ناشی از جهش یا حذف در ژن سازنده پروتئین باند III بوده و معمولاً در همراهی با اسفروسیتوز ارثی و اوالوسیتوزیس آسیای جنوب شرقی (SAO) دیده می‌شود. در این سلول پلی‌مریزاسیون و تجمع پروتئین‌های باند III در یک ناحیه از غشاء، باعث ایجاد یک برجستگی مربع یا مثلث شکل در یک قسمت از اسفروسیت‌ها می‌شود که در کل به آن منظره قارچ خوراکی را می‌دهد. برعکس این زایده، سلول‌های بایت‌سل یا سلول‌های گزیده شده‌ای نیز وجود دارند که اغلب در اثر عمل Pitting ماکروفاژهای طحالی تشکیل می‌شوند. بایت سل‌ها در آنمی‌های همولیتیک ناشی از هاینز بادی (مثل کمبود G6PD یا هموگلوبین ناپایدار) و در آنمی‌های همولیتیک اتوایمیون قابل مشاهده هستند. در RBCهای این بیماران وجود هاینزبادی‌های بزرگ و متعدد در یک سمت از غشاء باعث تحریک ماکروفاژهای موجود در سیستم RES برای گزیدن آنها می‌کند، در نتیجه pitting یا گزش یک سمت از غشاء، RBC همانند یک سیب گاز زده شده مشاهده می‌شود که طی گردش‌های بعدی در طحال یا کبد، به‌طور کلی از بین می‌رود ولی گاهی مواقع نیز در خون محیطی بیماران مذکور مشاهده می‌شود. مجاورت فرد با داروهایی مثل داپسون، سولفاسالازین، ضدعفونی کننده‌های مجاری ادراری (مثل فنازوپیریدین) می‌توانند باعث ایجاد بایت سل در افراد مستعد شوند. بایت سل‌ها را نوعی کراتوسیت اولیه نیز می‌توان درنظر گرفته شوند.

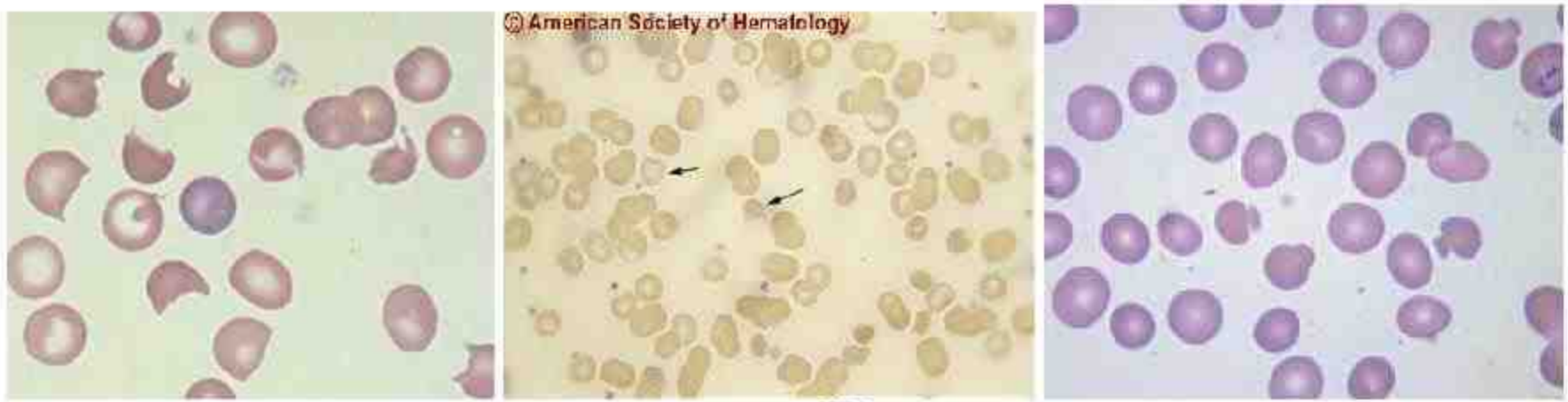

شکل ۳۰-۷: تصویر PBS از سلول‌های قارچ شکل و بایت سل

Figure 1. The RBC deformity (arrow) shown in this image is referred to as a "bite" cell

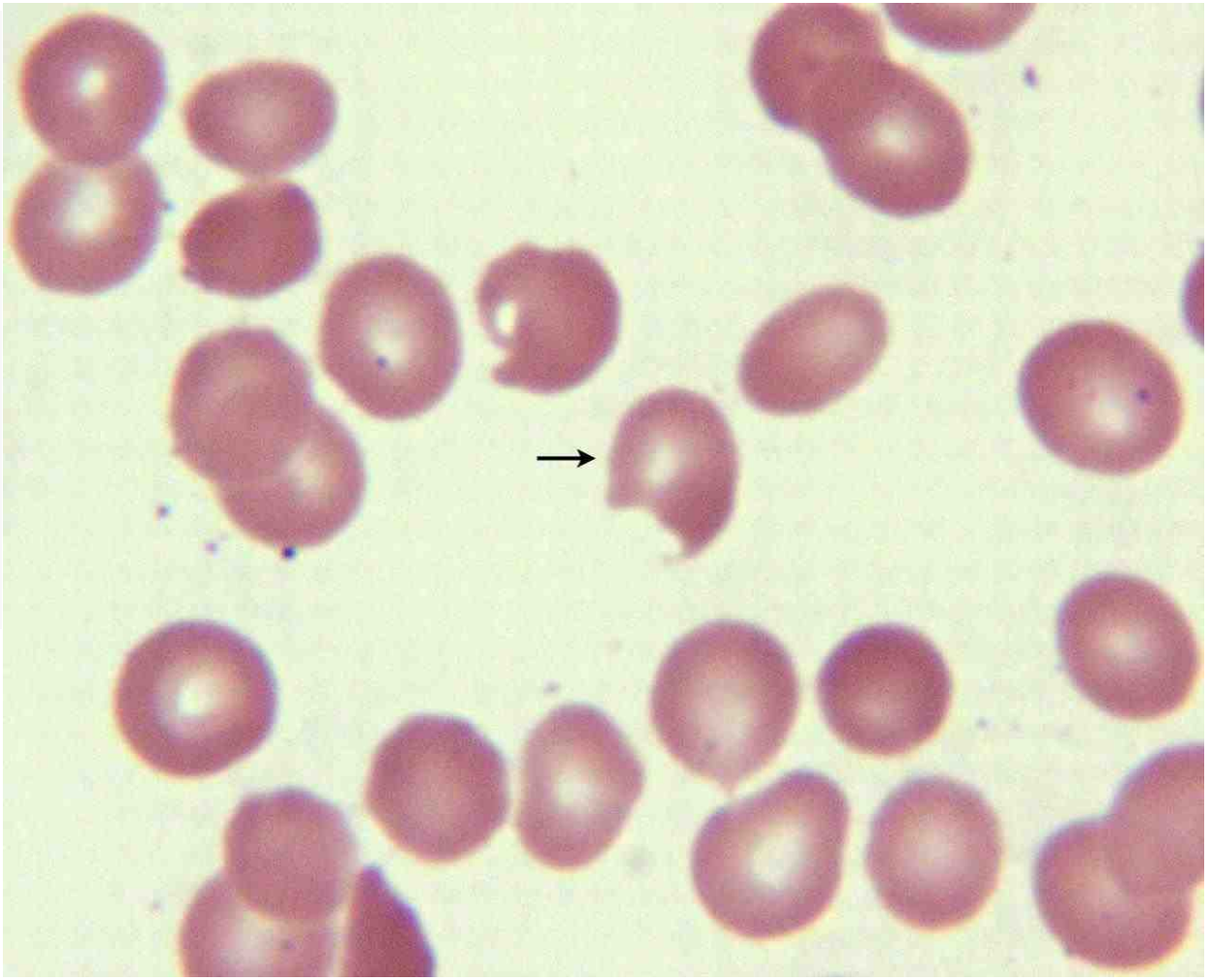

Lazarchick, J. ASH Image Bank 2008;2008:8-00151

Copyright ©2008 American Society of Hematology. Copyright restrictions may apply.

تارگت سل یا کودوسیت (سلول‌های هدف ، سیبل سل) (Codocyte or Target Cell or Bell Cell):

تارگت‌سل‌ها اریتروسیت‌هایی هستند با سطح غشایی افزایش یافته و شبیه سیبل تیراندازی یا چشم گاو (Bull's eye) که همانند لپتوسیت‌ها نازکتر از اندازه طبیعی بوده و هنگامی که فیکس و رنگ می‌شوند، یک لبه محیطی با یک ناحیه تیره مرکزی حاوی هموگلوبین را نشان می‌دهند. گاهی گفته می‌شود که لپتوسیت‌ها می‌توانند فرم نهایی تارگت‌سل‌ها باشند. در میکروسکوپ الکترونی اسکنینگ (SEM)، تارگت‌سل‌ها بیشتر به شکل زنگوله دیده می‌شوند، از این رو به آن کودوسیت یا سلول زنگوله‌ای[1] شکل نیز گفته می‌شود که فرم واقعی آن در خون محیطی می‌باشد. در حقیقت در تارگت‌سل‌ها به دلیل افزایش سیالیت غشاء یا کاهش هموگلوبین داخل آن و شل شدن سلول، حرکت یک طرفه جریان خون و فشار دائمی آن به ناحیه مقعرالطرفین اریتروسیت، باعث می‌شود تا یک سمت اریتروسیت فرورفتگی بیشتری پیدا کرده و در دراز مدت شبیه زنگوله یا کلاه شود که فرم اصلی تارگت سل در خون محیطی و لام مرطوب می‌باشد ولی هنگام تهیه گستره و هنگام نشستن آن بر سطح لام، ناحیه فرورفته مرکزی آن کمی بالا آمده و باعث پررنگ شدن وسط RBC می‌شود که از آن تحت عنوان سلول هدف یا کلاه مکزیکی یاد می‌شود. در واقع بر روی یک سطح صاف، کودوسیت تمایل دارد که تقعر عمیق خود را به شکل یک زائده یا برجستگی مرکزی که هموگلوبین در آن توزیع می‌شود، برگرداند که نهایتاً باعث مورفولوژی هدف شکل (تارگت سل) می‌شود. تارگت سل سلولی ماکروسیت-هیپوکروم محسوب می‌شود. در این سلول نسبت S/V افزایش داشته و لذا سلول به راحتی می‌تواند شرایط هیپوتونیک، کاهش فشار اسمزی محیط، ورود آب و تورم سلولی را تحمل کند، در نتیجه شکنندگی اسمزی آنها پایین بوده و در تست OFT همولیز تارگت‌سل‌ها در غلظت‌های نمکی بالاتری شروع می‌شود.

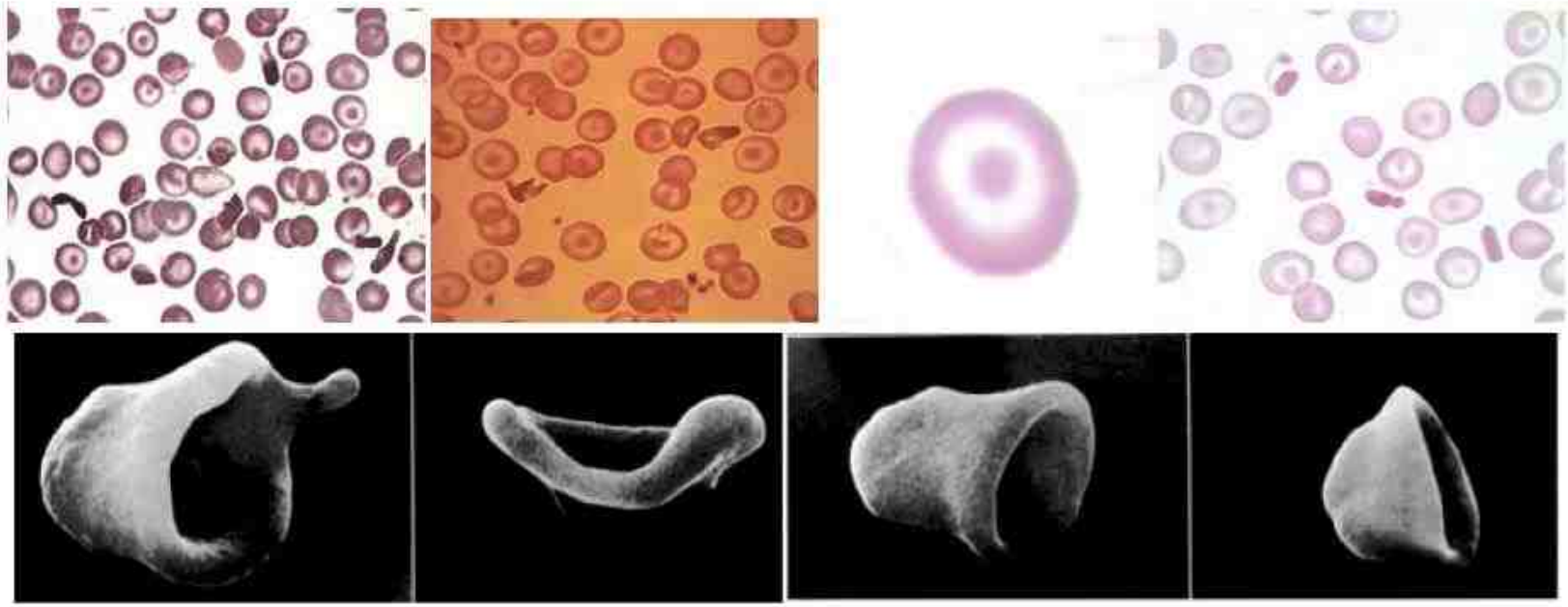

شکل ۳۵-۷: تصویر PBS و SEM از تارگت‌سل. در شکل‌های بالا تارگت‌سل در اثر بیماری هموگلوبین C ایجاد شده‌اند و کریستال‌های چندظلعی Hb-C نیز در گستره مشاهده می‌شوند.

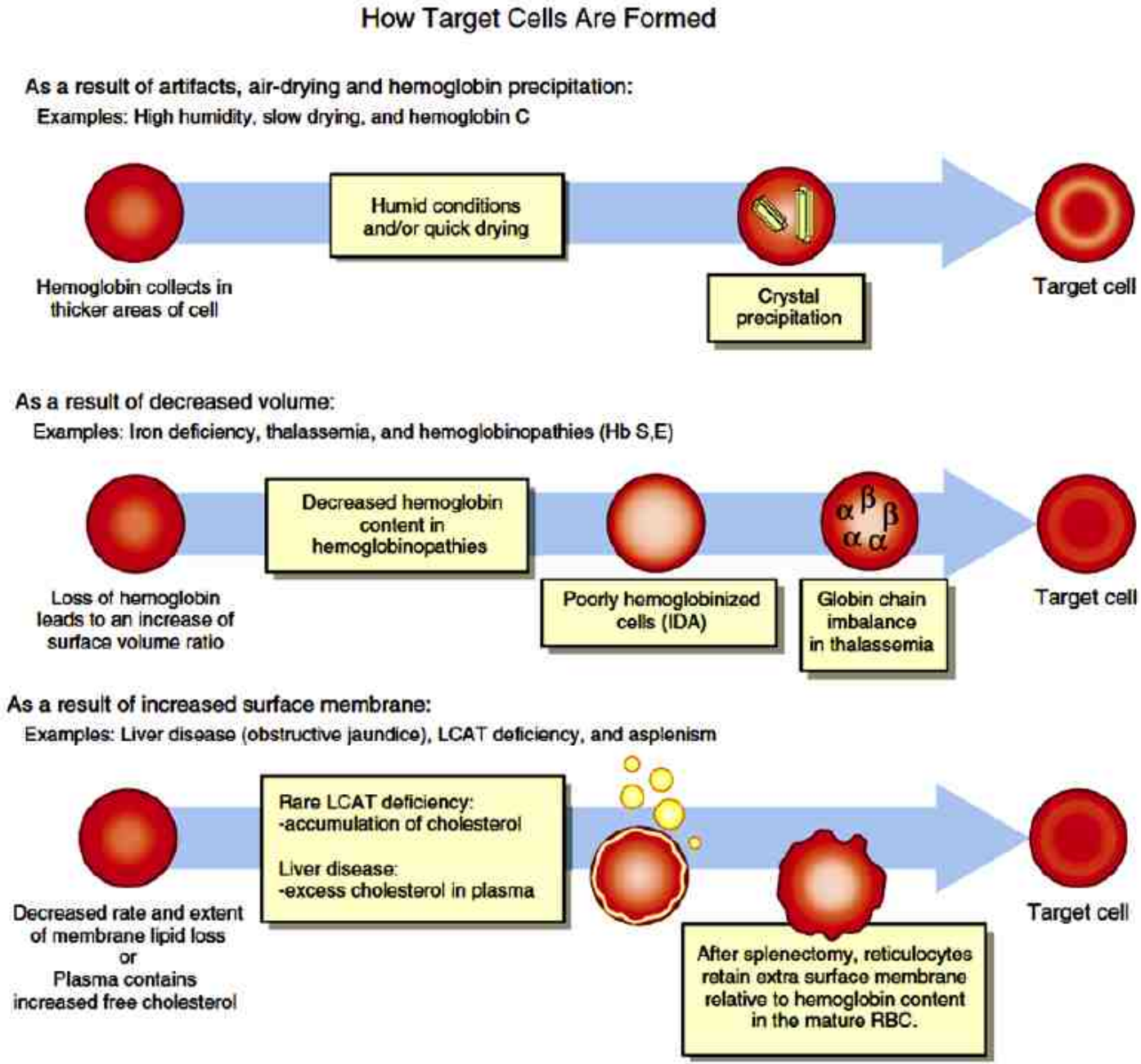

شکل ۳۶-۷:پاتوفیزیولوژی‌های مختلف تشکیل دهنده تارگت سل‌ها

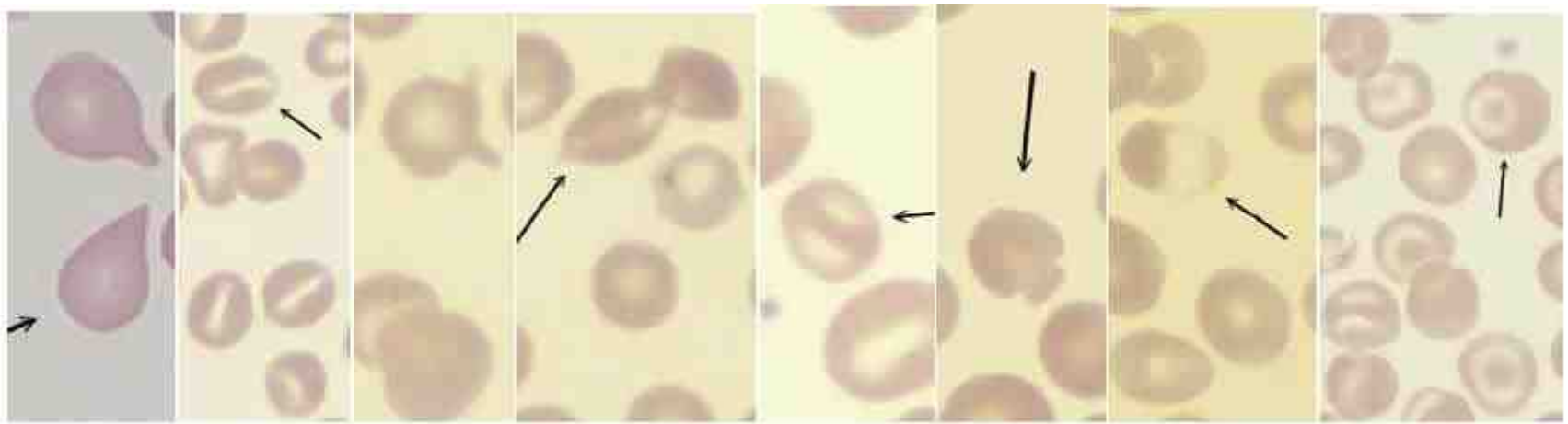

شکل ۳۷-۷: از راست به چپ: تارگت سل، بلیسترسل، موشروم سل، نیزوسیت، سلول Pita bread، کراتوسیت، استوماتوسیت و داکروسیت

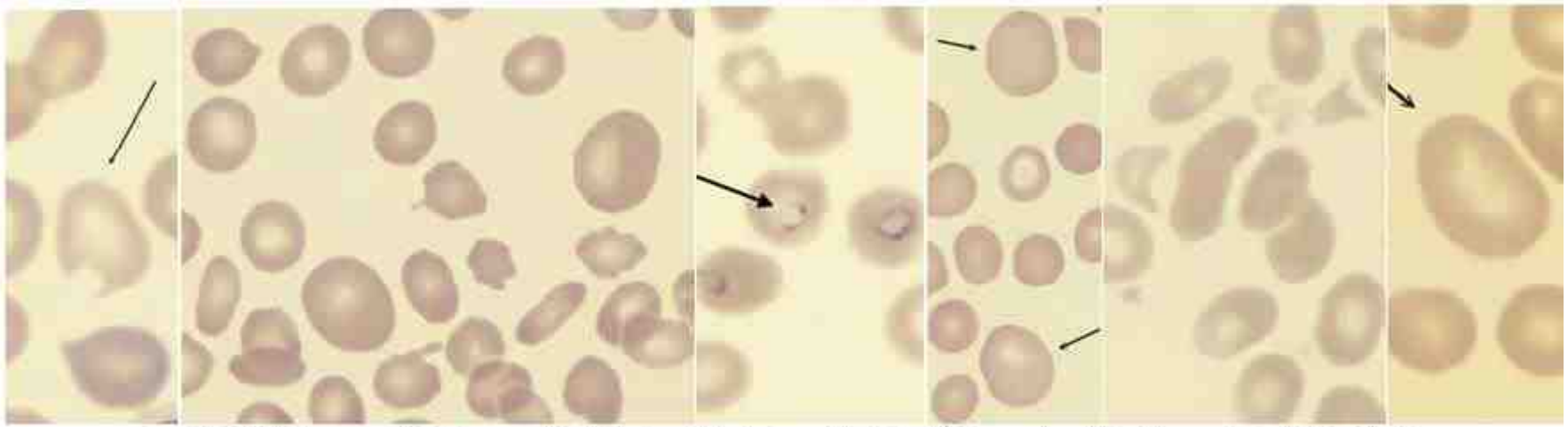

شکل ۴۶-۷: از راست به چپ: ماکرواووالوسیت، پیروپوئیکیلوسیتوز، ماکروسیت، سلول آلوده به مالاریا، منظره دی‌مورفیک آنمی سیدروبلاستیک، کراتوسیت

سلول‌های خاردار یا مضرسی (Crenated Cell) :

سلول‌های خاردار یا مضرسی اصطلاح عمومی برای گلبول‌های قرمزی است که به طور منظم یا نامنظم چروکیده شده و خارهایی را بر سطح خود نشان می-دهند. از این موارد می‌توان به سلول‌های اکینوسیت (بور سل)، آکانتوسیت (اسپورسل)، کراتوسیت (سلول شاخدار)، سلول قطره اشکی (داکریوسیت) و سلول‌های قارچی شکل (ماشروم‌سل) اشاره نمود.

الف) آکانتوسیت‌ها یا اسپورسل‌ها (Acantocyte):

آکانتوسیت‌ها، اریتروسیت‌هایی منقبض، کروی، هیپرکروم و با خارهای نامنظم هستند که انتهای خارشان خمیده، گرد یا حبابی شکل بوده و اسپیکول نامیده می‌شوند. تعداد اسپیکول‌ها ۱۰-۲ عدد بوده، طول، اندازه و قطر آنها نیز متغیر بوده و از الگوی خاصی تبعیت نمی‌کند (برخلاف اکینوسیت‌ها که اغلب نورموکروم- نورموسیت بوده و زواید منظم و متحدالشکلی دارند). در کنار آکانتوسیت‌ها اغلب اکینوسیت‌ها نیز دیده می‌شوند ولی حالت عکس آن چندان صادق نیست. در افراد نرمال تا ۳٪ اریتروسیت‌ها می‌تواند به نوعی مضرس یا خاردار باشد که این رقم در صورت اسپلنکتومی، کم کاری طحال، الکلیسم، مصرف برخی داروها (مثل ایندومتاسین، سالیسیلات و فورسمید) و در نوزادان نارس می‌تواند تا ۲۵-۵٪ نیز افزایش پیدا کند. این سلول‌ها در

آبتالیپوپروتئینمی ارثی یا ستدرم بازن-کورنزویچ[1] (اختلال در نسبت بین کلسترول و لیپوپروتئین و افزایش کلسترول آزاد خون)، در بیماران کبدی ناشی از مصرف الکل، یرقان نوزادی، فنوتیپ مک لود، فنوتیپ لوتران منفی (-In(Lu)Lu(a-b، برخی ناهنجاری‌های عصبی (سندرم کره-آکانتوسیتوزیس)، همانژیوم کبدی و در موارد خاصی از سوء تغذیه مشاهده می‌شوند. فنوتیپ مک لود، فقدان همزمان آنتی‌ژن‌های KX، CD238 و Kell در سطح اریتروسیت‌ها است که به دلیل بیان ژن KX در سطح کروموزوم X، بیماری وابسته به جنس بوده و با اختلالات ماهیچه‌ای، آنمی همولیتیک، کاهش نوروترانسمیتری و کاهش نفوذپذیری RBCها به آب همراه می‌باشد.

آکانتوسیت‌ها، سلول‌هایی هستند که محتوی لیپیدی غشاء آنها تغییر پیدا کرده است، به‌طوری‌که مقدار گلیسروفسفولیپیدهای غشاء آنها به میزان محسوسی کاهش یافته و باعث افزایش نسبت اسفنگومیلین به لستین (فسفاتیدیل کولین) می‌شود، از طرفی دیگر به دلیل وجود بیماری‌های کبدی و افزایش کلسترول پلاسمایی، کلسترول به‌صورت پاسیو جذب غشاء اریتروسیت می‌شود که به دلیل بزرگی و حجیم بودن و عدم امکان فلیپ-فلپ غشایی آن، عمدتاً در لایه خارجی غشاء تجمع یافته و باعث افزایش سیالیت آن می‌شود. در ادامه افزایش سیالیت لایه خارجی موجب موج‌دار شدن لایه خارجی در سطح غشاء می‌شود که در عبور از طحال و در اثر پیتینگ یا گزش‌های طحالی (برای اصلاح موج‌های غشایی) به فرم آکانتوسیت تبدیل می‌شوند. بدین ترتیب نسبت کلسترول به لستین غشاء آکانتوسیت‌ها نیز افزایش قابل توجهی پیدا می‌کند که این خصوصیت ویژگی بارز آبتالیپوپروتئینمی و بیماری‌های هپاتوسلولار محسوب می‌شود. در فقدان بتالیپوپروتئین، ویتامین A ذخیره شده در کبد به رتین چشم حمل نشده و علایم بینایی نیز در این بیماری بروز می‌کند. الگوی آکانتوسیتوز بجز در سندرم مک لود، قابل برگشت بوده و نشانه تخریب دائمی سلول می‌باشد. در این بیماری‌ها، انکوباسیون سلول با فسفاتیدیل سرین یا کلرپرومازین باعث بازگشت آکانتوسیت‌ها به فرم دیسکوسیتی نرمال می‌شود. از نکات مهم در تشخیص این یاخته‌ها طبیعی بودن آزمایش مقاومت گلبولی (OFT) است.

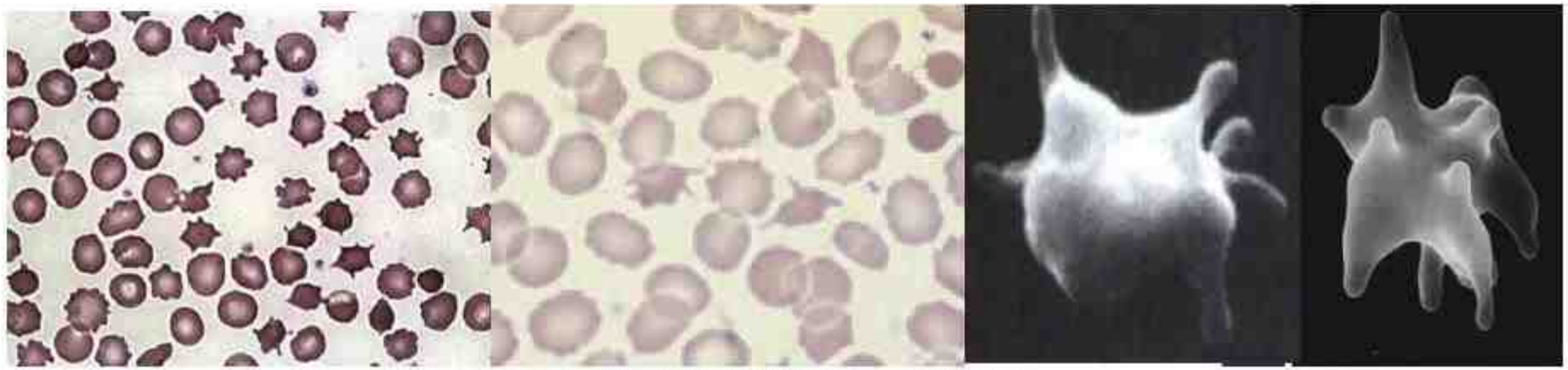

شکل ۳۸-۷: تصویر PBS و SEM از سلول‌های آکانتوسیت

Figure 2. Acanthocytosis may be seen in severe malnutrition or lipid depreviation

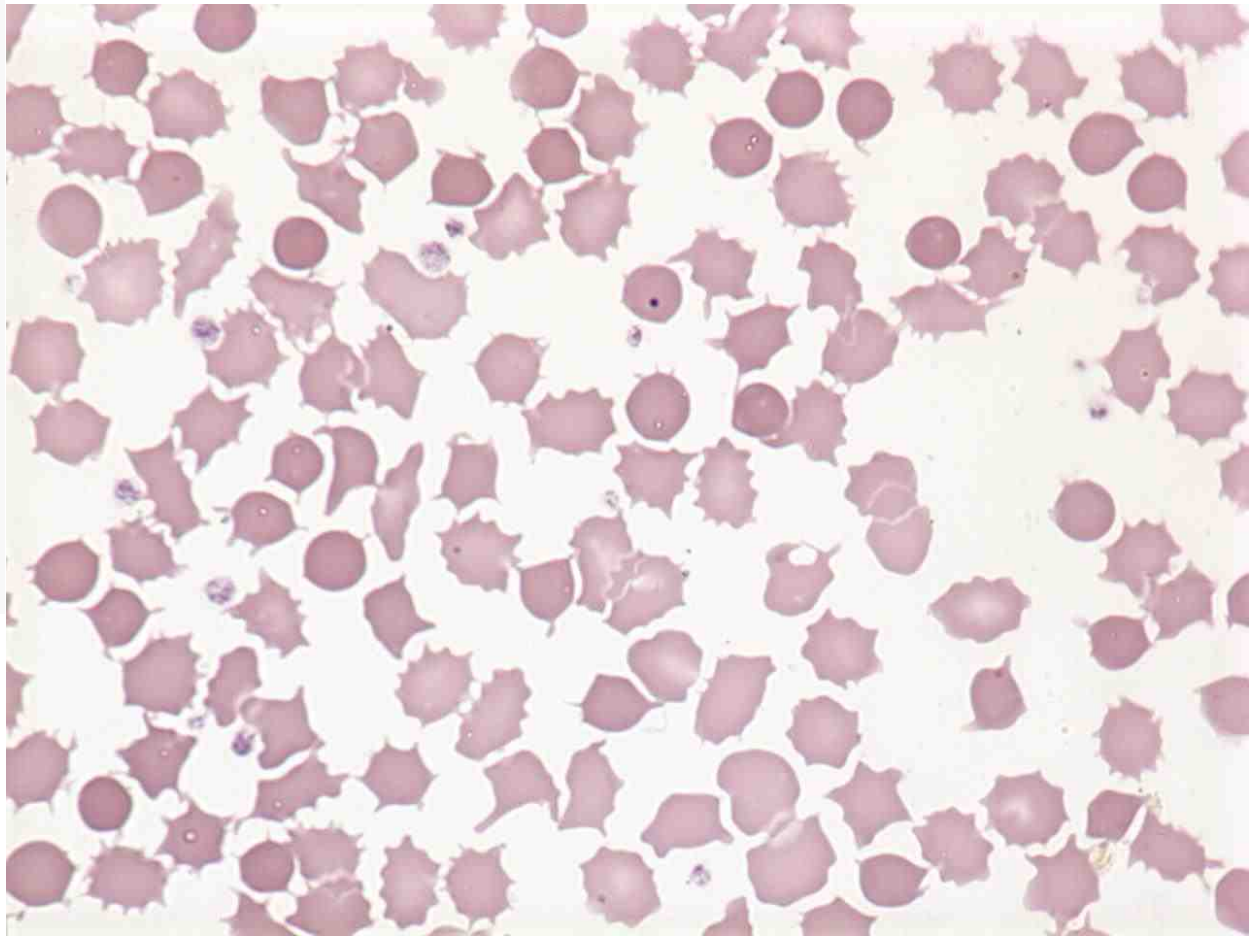

Maslak, P. ASH Image Bank 2005;2005:101405

Copyright ©2005 American Society of Hematology. Copyright restrictions may apply.

Schistocytes

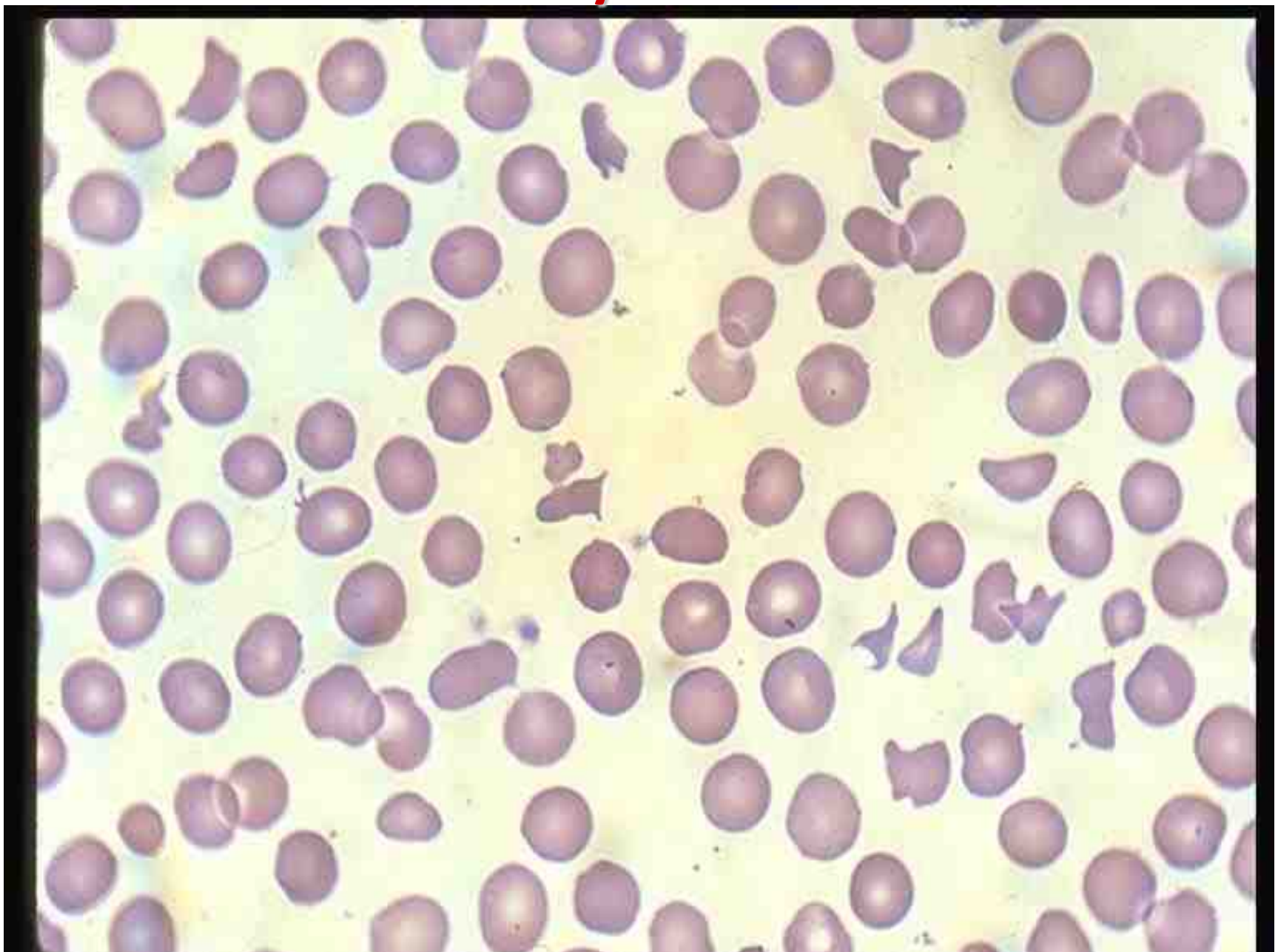

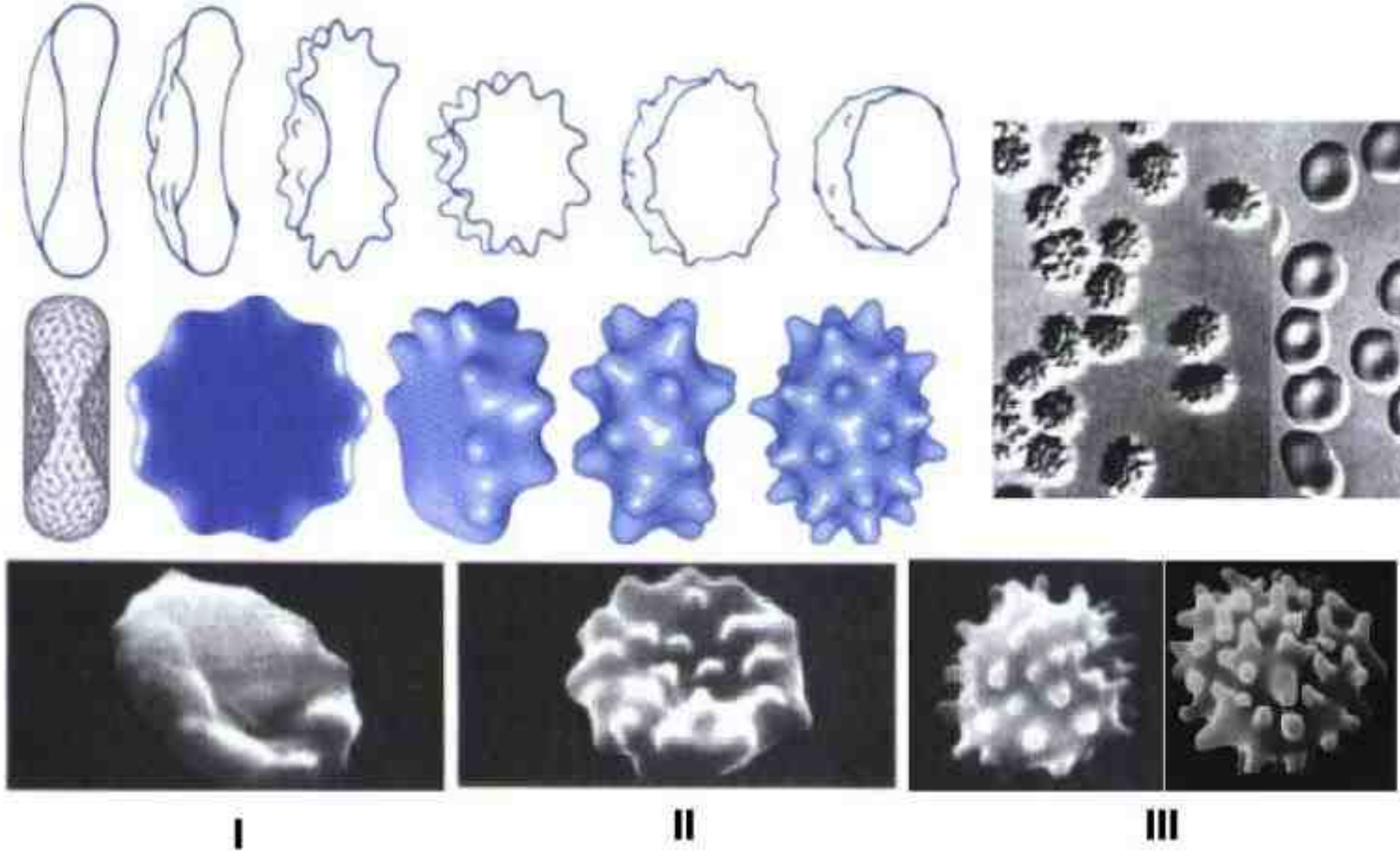

شکل ۳۹-۷: تصویر شماتیک از مراحل تشکیل اکینوسیت‌ها و انواع سه گانه آن. افزایش آلبومین، کاهش PH و مشتقات کاتیونی فنوتیازین باعث بروز استوماتوسیتوز و برعکس، افزایش PH، کاهش آلبومین و مشتقات آنیونی فنوتیازین باعث بروز اکینوسیتوزیس می‌شوند.

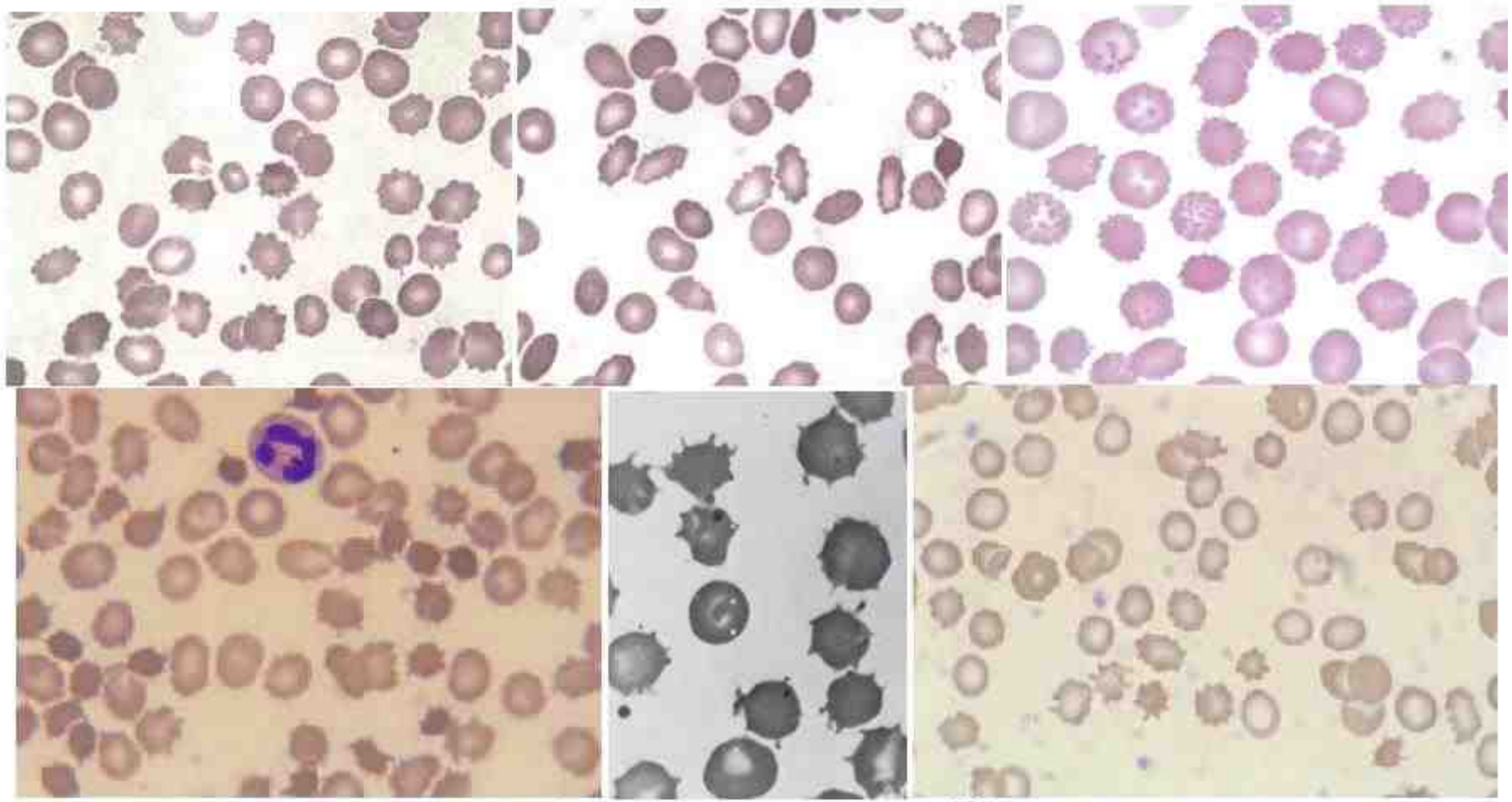

شکل ۴۰-۷: تصویر PBS از سلول‌های اکینوسیت (ردیف بالا) در مقایسه با آکانتوسیت (ردیف پایین).

۵) کراتوسیت یا سلول شاخ دار (Keratocyte):

کراتوسیت‌ها سلول‌هایی هستند که در وحله اول به صورت حباب‌دار یا تاولی شکل بوده و بلیسترسل[1] نامیده می‌شوند ولی در ادامه حین عبور از عروق و برخورد با رشته‌های فیبرینی یا دیواره عروقی، حباب آنها به دلیل داشتن حاشیه بسیار نازک، پاره شده و ناحیه مربوطه بسته به محل پاره شدن، به صورت دو شاخه یا تک‌شاخه دیده می‌شود. برخلاف شیستوسیت، MCV کراتوسیت در این حالت تقریباً نرمال می‌باشد. افزایش تعداد بایت‌ها (نواحی گزیده شده از سطح غشاء) در یک ناحیه از غشاء نیز می‌تواند باعث مورفولوژی کراتوسیت شود. در این حالت هموگلوبین سلول اندکی کاسته شده و سلول هیپوکروم می‌شود. گاهی در این حالت دو انتهای زواید کراتوسیت به هم وصل شده و بلیسترسل (دارای واکوئل کاذب) موقتی تشکیل می‌شود که ناپایدار بوده و مجدداً در اثر برخورد با دیواره عروق و رشته‌های فیبرینی به کراتوسیت تبدیل می‌شود. با توجه به موارد مذکور، کراتوسیت‌ها را می‌توان در خانواده شیستوسیت‌ها نیز طبقه‌بندی نمود. در شرایط In Vitro مجاورت سلول نرمال با دیامید یا N- اتیل مالایمید می‌تواند باعث مورفولوژی کراتوسیت شود. انکوباسیون کراتوسیت در دمای ۴۹ درجه نیز می‌تواند باعث تشکیل بلیسترسل شود.



شکل ۴۱-۷: تصویر SEM از سلول‌های کراتوسیت و یک بلیستر سل (سلول تاول دار یا حباب دار) که پیش ساز کراتوسیت می‌باشد.


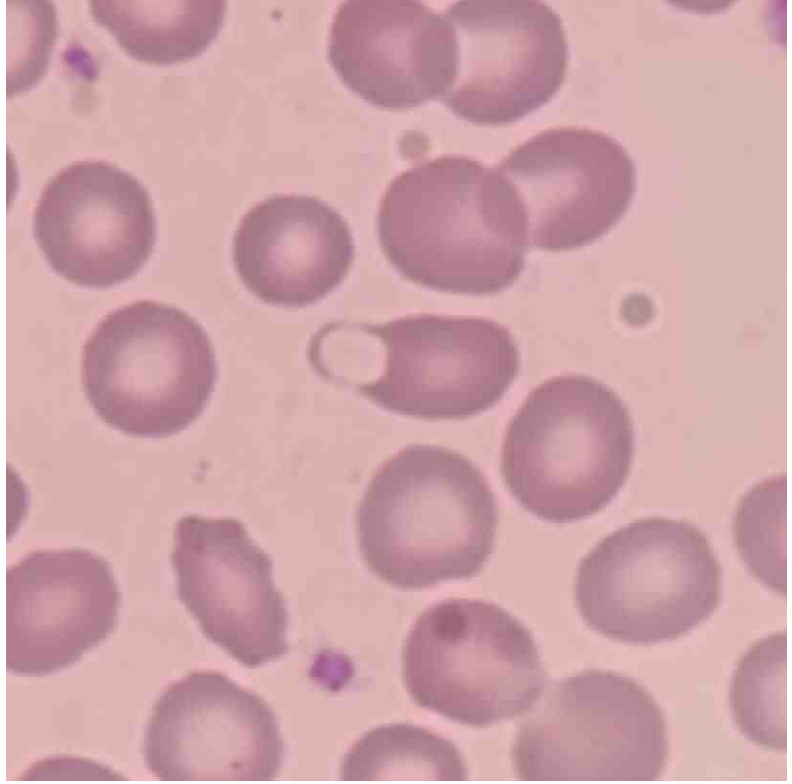
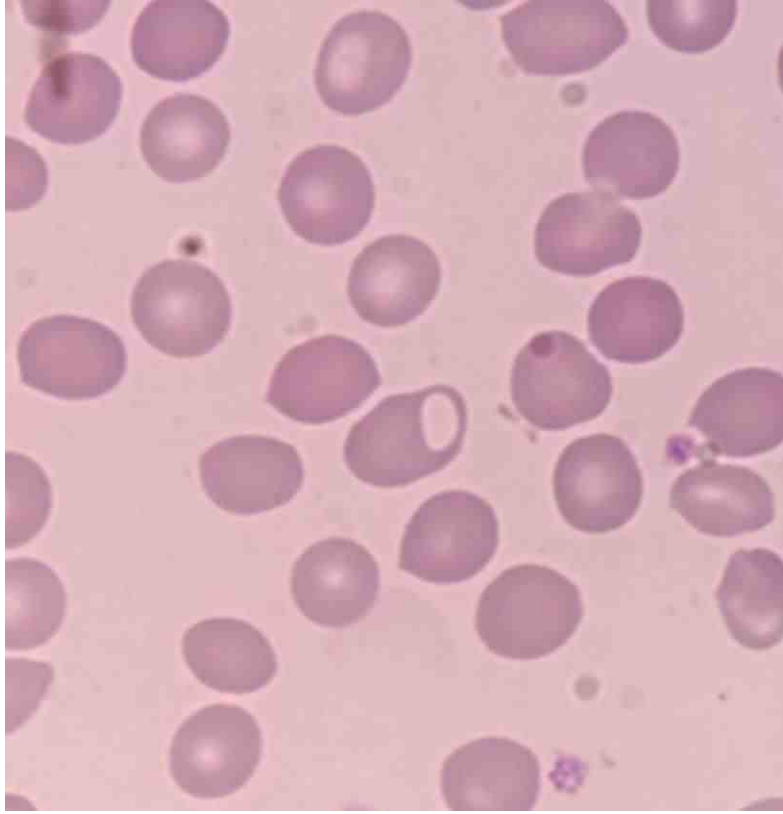
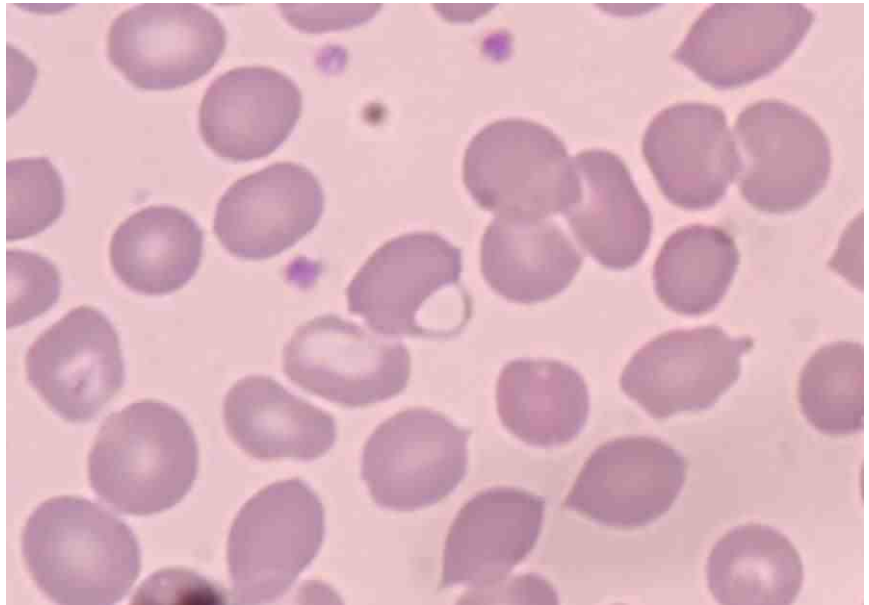
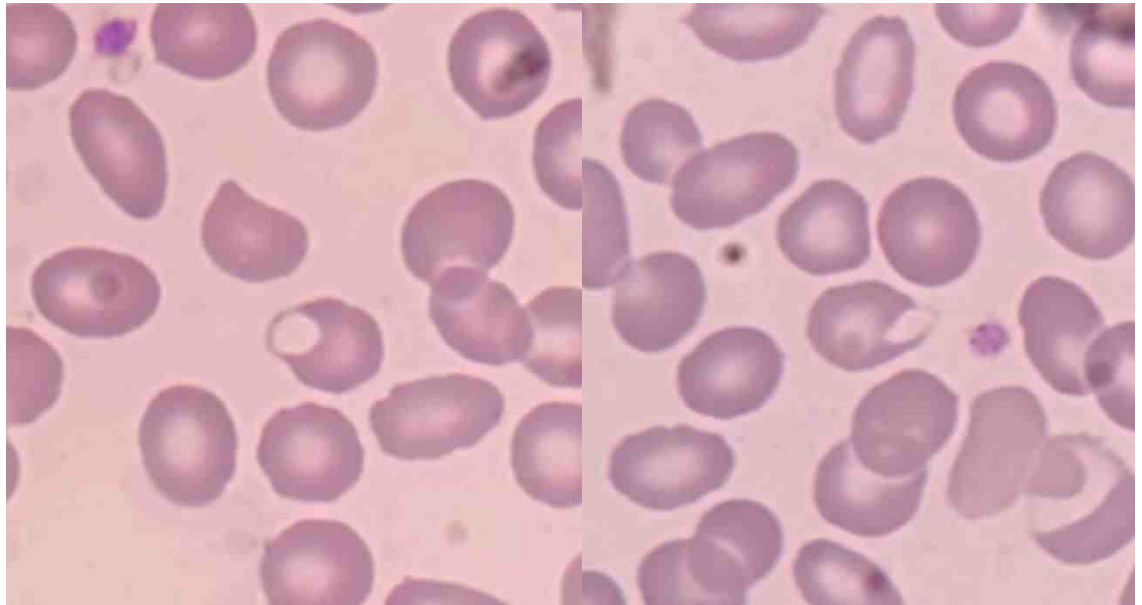

د) سلول‌های قطره اشکی یا داکریوسیت (Dacryocyte or Tear Drop Cell):

داکریوسیت‌ها سلول‌هایی هستند با یک زایده یا خار تکی که به یک قطب اریتروسیت کشیده شده و منظره قطره اشکی، آینه دستی، راکت و یا لامپ را به خود می‌گیرد. به این سلول پوئیکیلوسیت دم دار نیز گفته می‌شود. سلول‌های قطره اشکی در میلوفیبروز اولیه (متاپلازی میلوئیدی توأم با میلوفیبروز MMM)، برخی از تالاسمی‌ها، آنمی‌های میلوفیتزیک، خونسازی اکسترامدولاری و در موارد شدیدی از آنمی فقرآهن مشاهده می‌شوند. سلول‌های قطره اشکی هیپوکروم نبوده، لذا اگر این سلول‌ها یا سلول‌های اطراف آن هیپوکروم متوسط تا شدیدی داشتند، آنمی فقر آهن ارزش تشخیصی پیدا می‌کند. حضور سلول‌های قطره اشکی در کنار واکنش لکواریتروبلاستیک، پان‌سیتوپنی و هپاتواسپلنومگالی می‌تواند دلیلی بر ابتلاء به PMF یا MMM باشد. سلول-های قطره اشکی در مرحله رتیکولوسیتی اریتروپوئز اکسترامدولاری که اسکلت غشایی هنوز ناقص و درحال تشکیل است، بوجود می‌آیند و این مورفولوژی در خون محیطی غیرقابل برگشت است. اسپلنکتومی و برداشت طحال به‌عنوان مرکز خونسازی اکسترامدولاری، باعث کاهش تعداد داکریوسیت‌های خون محیطی می‌شود. در این دسته از بیماران تأخیر در خروج رتیکولوسیت از BM نیز می‌تواند باعث مورفولوژی قطره اشکی خفیف شود.



شکل ۴۲-۷: تصویر PBS و SEM از سلول‌های قطره اشکی (داکروسیت)

میکرواگرگاسیون پلاکتی، جایانت پلاکت‌ها و پدیده پلاکت‌های اقماری:

میکرواگرگاسیون پلاکتی، اختلال اکتسابی ناشی از نمونه‌گیری نادرست یا استفاده از ضدانعقاد نامناسب است که با تکرار نمونه‌گیری اصلاح می‌شود. نمونه خون سرانگشت (بدون ضدانعقاد)، کاهش نسبت ضدانعقاد به خون، مخلوط نکردن کافی خون با ضدانعقاد، موارد نادری مثل بیماری ون ویلبراند نوع IIB و TTP و ضدانعقاد نامناسب از علل ایجاد میکرواگرگاسیون پلاکتی محسوب می‌شوند. در این حالت تعداد پلاکت شمارش شده دستگاهی کاهش یافته و برتعداد WBC افزوده می‌شود چرا که مجموع پلاکت‌های به هم متصل شده به طور کاذب به‌عنوان یک لکوسیت شمارش می‌شوند. برای تشخیص این پدیده تهیه گستره خون محیطی و بررسی لام الزامی بوده و برای حل مشکل نیز تنها راه، تکرار نمونه‌گیری می‌باشد.

جایانت پلاکت‌ها معادل رتیکولوسیت در رده اریتروئیدی بوده و هنگام تخریب یا مصرف پلاکت‌ها و افزایش نیاز به آنها (مثل ITP. TTP. DIC و ...) در خون افزایش می‌یابند. بیماری‌های با منشاء پلاکتی مثل سندرم برنارد سولیه (BSS) و ترومبوسایتمی اساسی (ET) نیز وجود دارند که در آنها جایانت پلاکت‌های خون محیطی افزایش می‌یابند.

پدیده پلاکت‌های اقماری یا ستلایتیسم نیز فقط در مصرف EDTA مشاهده می‌شود که در فصل مربوط به ضدانعقادها توضیح داده شده است.

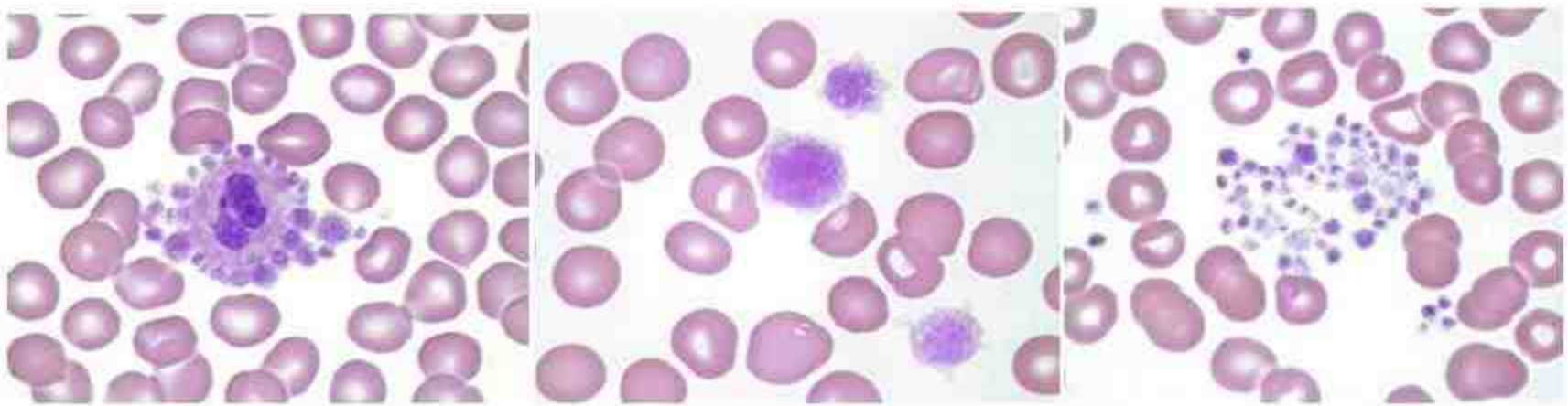

شکل ۴۳-۷: تصویر PBS از میکرواگرگاسیون، جایانت پلاکت و پلاکت اقماری.

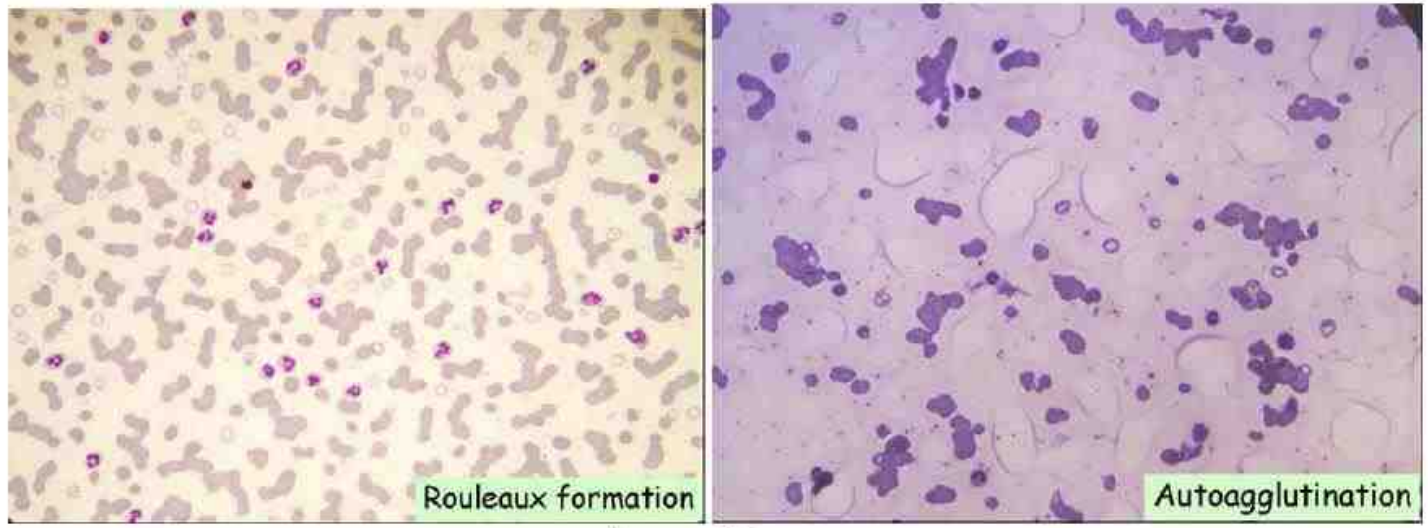

شکل ۴۴-۷: تصویر PBS از رولو و اتوآگلوتیناسیون

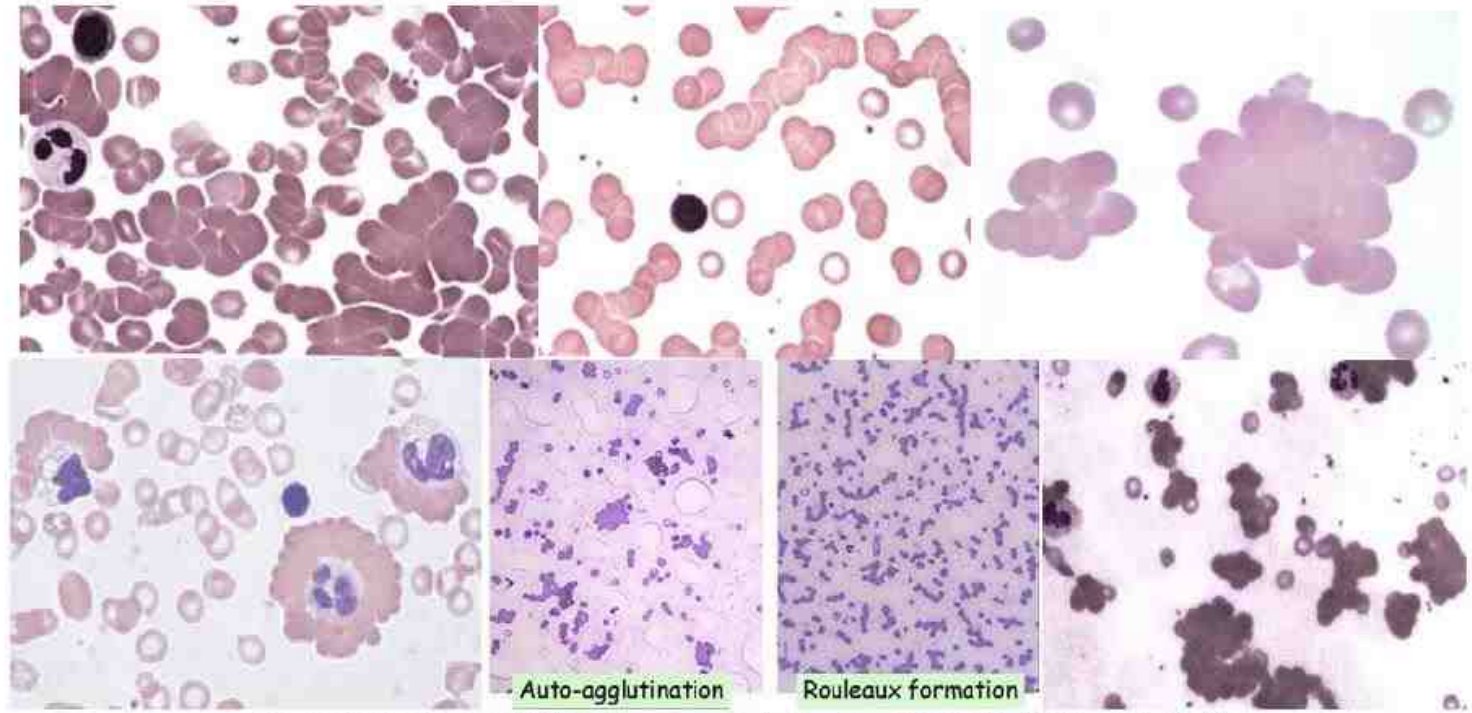

شکل ۴۵-۷: تصویر PBS از رولو و آگلوتیناسیون. در ردیف پایین و سمت چپ منظره روزت اطراف نوتروفیل نیز مشاهده می‌شود.



No. 5
DATE: 83/ 1/25 18:42
MODE: WHOLE BLOOD

WBC	WL+	17.4×10³	/μl
RBC	-	1.06×10⁶	/μl
HGB	-	8.6	g/dl
HCT	-	10.2	%
MCV		96.2	fl
MCH	+	81.1	pg
MCHC	+	84.3	g/dl
PLT		331×10³	/μl



LYMPH%	WL	---.-	%
MXD %	WL	---.-	%
NEUT%	WL	---.-	%
LYMPH#	WL	---.-	×10³/μl
MXD #	WL	---.-	×10³/μl
NEUT#	WL	---.-	×10³/μl

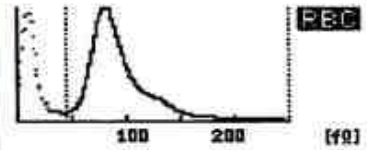

RDW-CV	13.7	%



PDW	10.7	fl
MPV	9.3	fl
P-LCR	21.1	%

No. 6
DATE: 83/ 1/25 19:00
MODE: WHOLE BLOOD

WBC	WL	6.7×10³	/μl
RBC	-	2.67×10⁶	/μl
HGB	-	8.4	g/dl
HCT	-	25.3	%
MCV		94.8	fl
MCH		31.5	pg
MCHC		33.2	g/dl
PLT		360×10³	/μl



LYMPH%	WL-	22.0	%
MXD %	WL-	3.2	%
NEUT%	WL	74.8	%
LYMPH#	WL	1.5×10³	/μl
MXD #	WL	0.2×10³	/μl
NEUT#	WL	5.0×10³	/μl

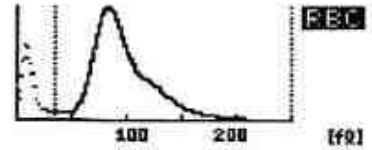

RDW-CV	+ 15.0	%



PDW	11.3	fl
MPV	9.9	fl
P-LCR	25.2	%

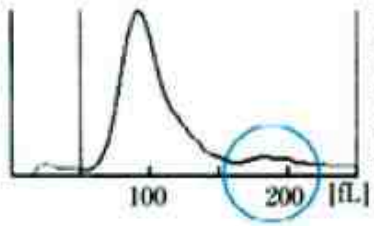

Results

RBC	RU*	2.23x10¹²/L
HGB		14.4g/dl
HCT	RU*	24.9%
MCV	RU*	111.7fl
MCH	RU*	64.6pg
MCHC	RU*	57.8g/dl
RDW	*	25.4fl

Incubation 30 min

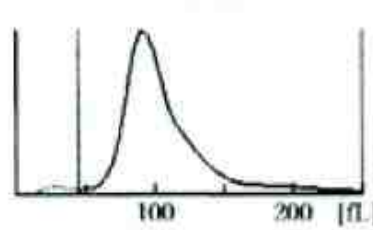

Results

RBC	4.35x10¹²/L
HGB	14.5g/dl
HCT	43.5%
MCV	100.0fl
MCH	33.3pg
MCHC	33.3g/dl
RDW	14.7fl

شکل ۴۶-۱۰: کولد آگلوتیناسیون قبل و بعد از انکوباسیون ۲۰ دقیقه‌ای در بنماری ۳۷ درجه

No. 0
Date 2018/04/18
Time 08:33
Mode WB

WBC	13.7×10³/μL
RBC	3.87×10⁶/μL
HGB	10.8g/dL
HCT	32.1%
MCV	82.9fL
MCH	27.9pg
MCHC	33.6g/dL
PLT	275×10³/μL

WBC

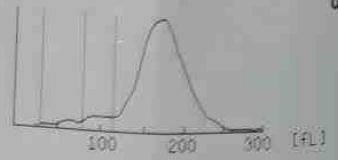

LYM%	3.2%
MXD%	5.8%
NEUT%	91.0%
LYM#	0.4×10³/μL
MXD#	0.8×10³/μL
NEUT#	12.5×10³/μL

RBC

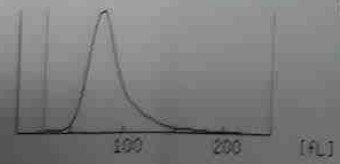

RDW_SD	46.3fL
RDW_CV	15.2%

PLT



PDW	9.8fL
MPV	9.2fL
P_LCR	19.9%

No. 161402
Date 2018/04/18
Time 06:58
Mode WB

WBC	+	13.0×10³/μL
RBC	-	2.97×10⁶/μL
HGB	-	10.8g/dL
HCT	-	26.4%
MCV		88.9fL
MCH	+	36.4pg
MCHC	+	40.9g/dL
PLT		272×10³/μL

WBC

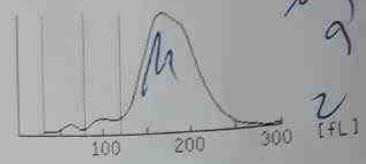

LYM%	-	3.2%
MXD%		6.3%
NEUT%	+	90.5%
LYM#		0.4×10³/μL
MXD#		0.8×10³/μL
NEUT#		11.8×10³/μL

RBC

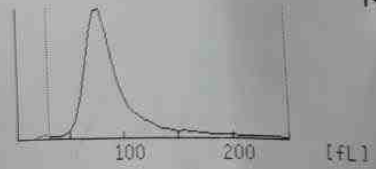

RDW_SD		42.2fL
RDW_CV	+	17.0%

PLT

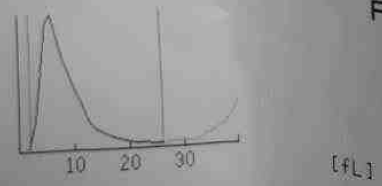

PDW		10.3fL
MPV	-	8.5fL

No. 160931
Date 2018/04/17
Time 09:36
Mode WB

WBC		6.5×10³/μL
RBC	-	1.58×10⁶/μL
HGB		8.4g/dL
HCT	-	15.7%
MCV		99.4fL
MCH	+	53.2pg
MCHC	+	53.5g/dL
PLT		274×10³/μL

WBC

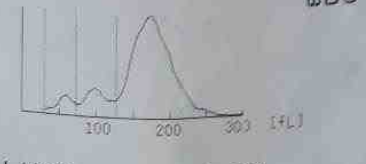

LYM%	6.0%
MXD%	13.2%
NEUT%	80.8%
LYM#	0.4×10³/μL
MXD#	0.9×10³/μL
NEUT#	5.2×10³/μL

RBC

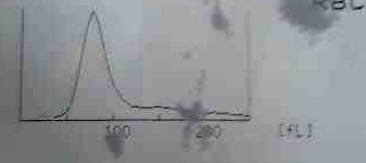

RDW_SD		41.9fL
RDW_CV	+	30.4%

PLT



PDW	10.8fL
MPV	9.1fL
P_LCR	19.1%

اجسام هاول ـ جولی (Howell-Jolly Bodies):

این اجسام بقایای صاف و گرد کروماتین هسته‌ای هستند که می‌توانند به صورت تکی (Single) یا چندتایی (Multiple) مشاهده شوند. در حالت طبیعی این اجسام توسط طحال دچار پیتینگ شده و حذف می‌شوند. اجسام هاول ـ جولی منفرد ممکن است در آنمی‌مگالوبلاستیک، آنمی همولیتیک، پرکاری BM و بعد از طحال‌برداری (چه اسپلنکتومی جراحی و چه اتواسپلنکتومی ناشی از آنمی سلولهای داسی) دیده شوند ولی اجسام هاولی جولی متعدد معمولاً دلالت بر آنمی‌مگالوبلاستیک یا برخی دیگر از اشکال دیس اریتروپوئیز غیرطبیعی مثل بیماری CDA و MDS دارند. مشاهده N-RBC به همراه افزایش هاول جولی ولی بدون افزایش رتیکولوسیت‌ها نیز می‌تواند دلالت بر آنمی مگالوبلاستیک داشته باشد. اجسام هاول جولی را در سلول‌های رنگ نشده در لام مرطوب نیز می‌توان مشاهده نمود. این اجسام برخلاف هاینزبادی اغلب منفرد، گرد و منظم، غیرمتصل به غشاء و آبی تیره هستند و در هر دو سلول رتیکولوسیت و اریتروسیت قابل مشاهده هستند. اندازه هاول جولی‌ها بزرگتر از اجسام پاپن‌هایمر بوده و حدود ۱ میکرون قطر دارند. اجسام هاول جولی از آنجایی که از جنس هسته و کروماتین هستند، لذا در رنگ‌آمیزی با رنگ فولگن (Fulgen) نیز مثبت می‌شوند.

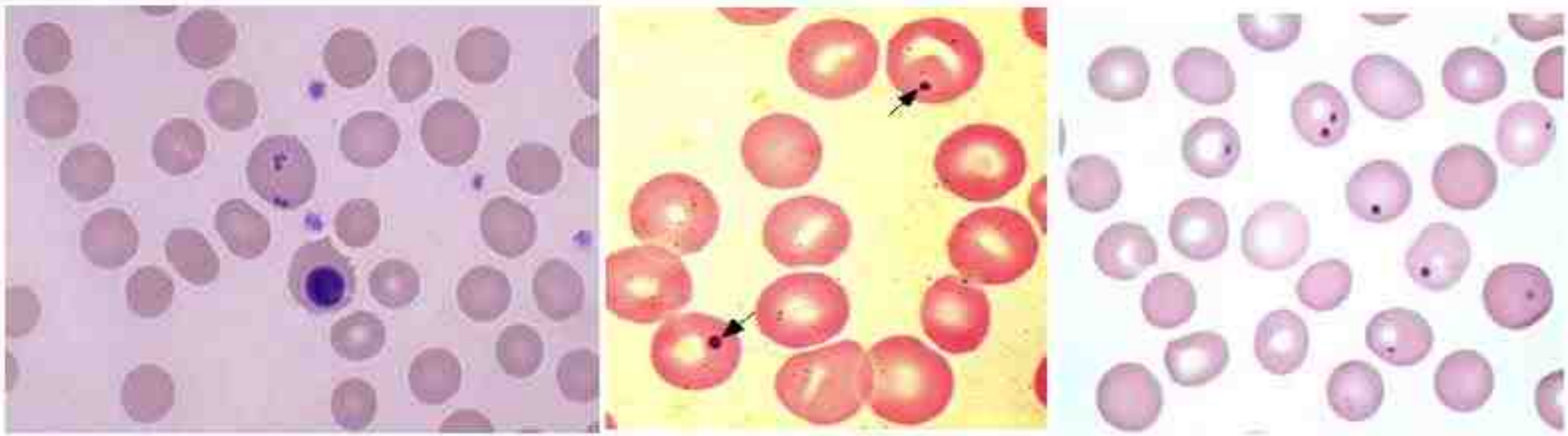

شکل ۴۷-۷: مشاهده هاول-جولی در خون محیطی رنگ شده با رنگ رایت (رومانفسکی)

اجسام پاپن هایمر (سیدروزوم) (Pappenheimer bodies):

نورموبلاست‌ها و گلبول‌های قرمز جوان مستقر در BM اغلب حاوی گرانول‌های آهن غیرآلی از جنس هموسیدرین هستند که در رنگ‌آمیزی مخصوص آهن (مثل آبی پروس یا رنگ آمیزی پرل)[1] به‌صورت یک سایه ته آبی تیره قابل مشاهده هستند. هموسیدرین‌های داخل اریتروسیتی در شرایط نرمال و فیزیولوژیک در داخل گرانول‌های سیتوپلاسمی به صورت ذخیره مستقر می‌شوند که به این گرانول‌ها سیدروزوم، به اریتروسیت حاوی سیدروزوم، سیدروسیت و به نورموبلاست‌های حاوی سیدروزوم سیدروبلاست گفته می‌شوند. البته سیدروزوم‌های موجود در رتیکولوسیت‌های جوان طی پیتینگ طحالی از RBCها حذف می‌شوند و لذا در RBCهای بالغ مشاهده نمی‌شوند ولی در شرایطی مثل آنمی سیدروبلاستیک، هموکروماتوزیس (هموسیدروز)، اسپلنکتومی یا کم‌کاری طحال و تزریق مکرر خون (مثل تالاسمی ماژور) که بدن دچار اضافه بار آهن (IOL) می‌شود، سیدروسیت‌ها ممکن است در خون محیطی نیز مشاهده شوند. در چنین شرایطی گرانول‌های سیدروزومی با رنگ رایت و دیگر رنگ‌های رومانفسکی نیز رنگ‌آمیزی می‌شوند که در این صورت به آنها اجسام پاپن هایمر گفته می‌شود که بصورت یک سایه ته آبی تیره نشان می‌دهند. برخلاف بازوفیلیک استیپلینگ، تعداد اجسام پاپن هایمر در یک گلبول قرمز کمتر بوده (۳-۱ گرانول) و در خون محیطی به ندرت دیده می‌شوند. لازم به ذکر است، در شرایط غیرنرمال و پاتولوژیک، آهن علاوه بر سیدروزوم در میتوکندری‌های اطراف هسته نورموبلاست نیز تمجع می‌یابد که به این سلول‌ها، نورموبلاست حلقوی یا نورموبلاست تیپ III گفته می‌شود.

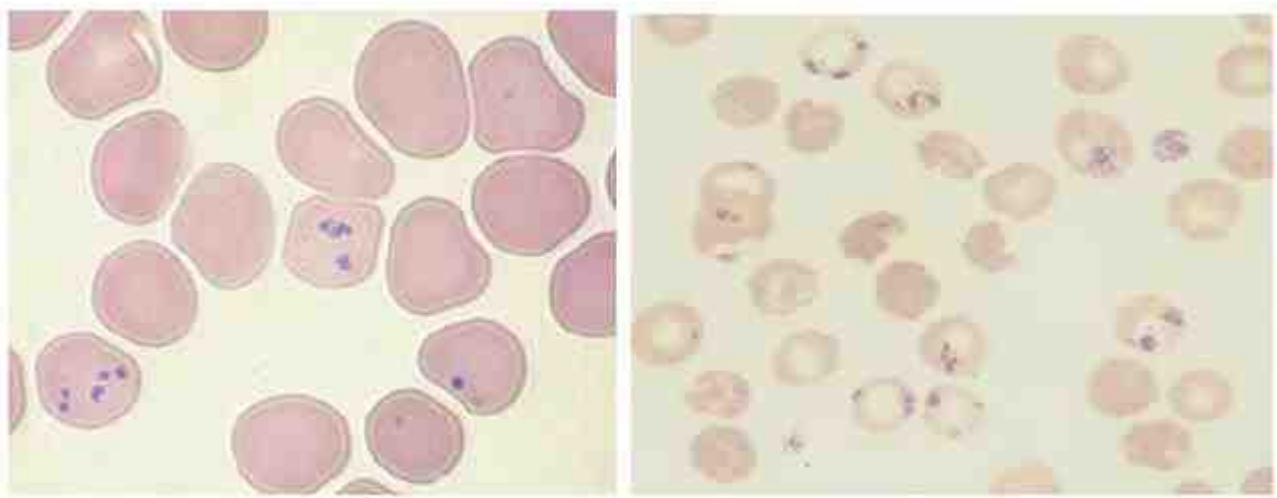

شکل ۵۸-۷: سیدروزوم‌های حاوی فریتین و هموسیدرین در داخل اریتروسیت‌ها یا سیدروسیت‌های خون محیطی و BM

در حالت نرمال حدود ۶۰-۳۰٪ اریتروبلاست‌های BM دارای ۵-۱ گرانول سیدروتیک هستند که به صورت رندوم در سطح سیتوپلاسم سلول قرار می

گیرند. در شرایط غیرطبیعی (مثل آنمی سیدروبلاستیک، MDS:RCMD-RS و MDS:RARS) درصد سیدروبلاست‌ها به بیش از ۶۰٪ و تعداد سیدروزوم‌ها به بیش از ۵ گرانول افزایش یافته، مصرف آهن در میتوکندری‌ها مختل و آهن در داخل میتوکندری‌های اطراف هسته به صورت حلقوی رسوب می‌کند که همان‌طوری‌که اشاره شد، به این نوع از سیدروبلاست‌ها، سیدروبلاست‌های حلقوی (Ring Sideroblast) گفته می‌شود. طبق تعریف استاندارد، سه نوع سیدروبلاست وجود دارد:

سیدروبلاست نوع I: سیدروبلاست‌هایی هستند که کمتر از ۵ گرانول سیدروزومی دارند.

سیدروبلاست نوع II: سیدروبلاست‌هایی هستند که بیشتر یا مساوی ۵ گرانول سیدروزومی دارند ولی پراکندگی آنها در داخل سلول، رندوم بوده و گرانول-ها در اطراف هسته مستقر نمی‌شوند.

سیدروبلاست نوع III یا سیدروبلاست‌های حلقوی: سیدروبلاست‌هایی هستند که حداقل دارای ۵ گرانول سیدروزومی هستند که این ۵ گرانول می‌توانند دورتادور هسته، در یک ناحیه از اطراف هسته و یا در یک سوم از اطراف هسته مستقر شوند و پراکندگی رندومی ندارند.

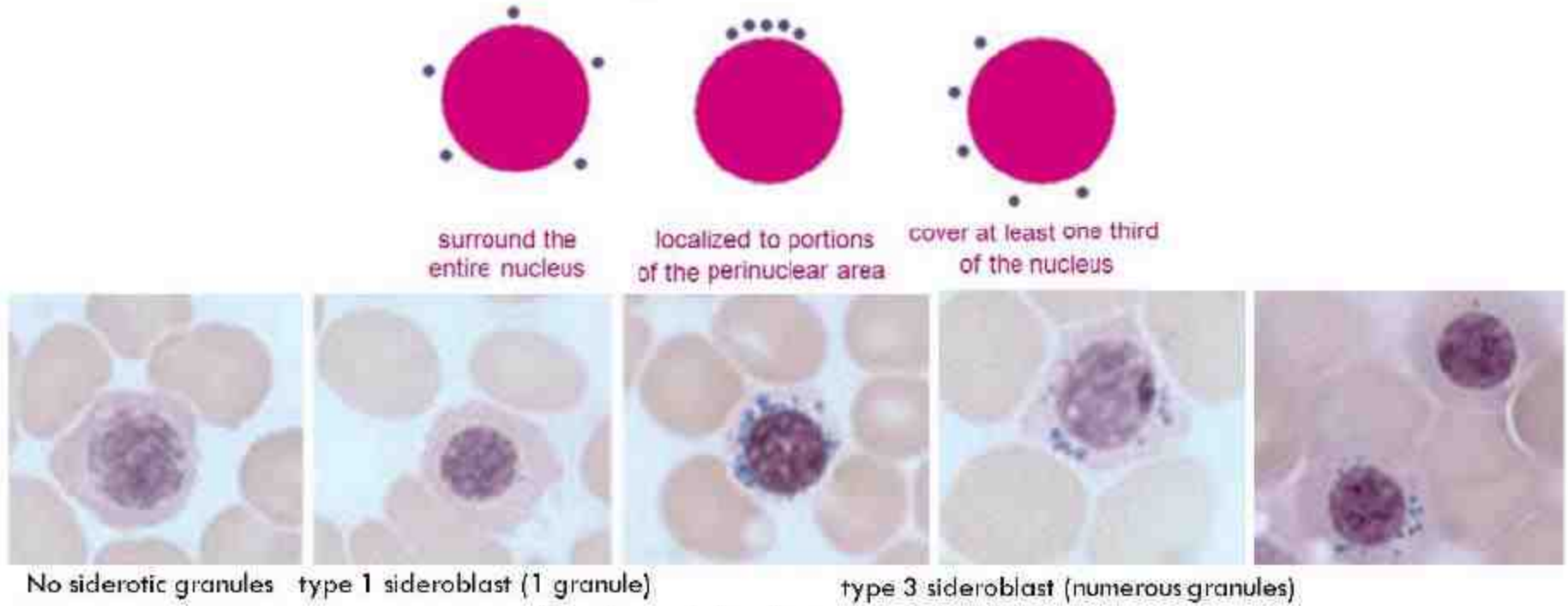

شکل ۵۹-۷: انواع مختلف سیدروبلاست‌های خون محیطی و BM

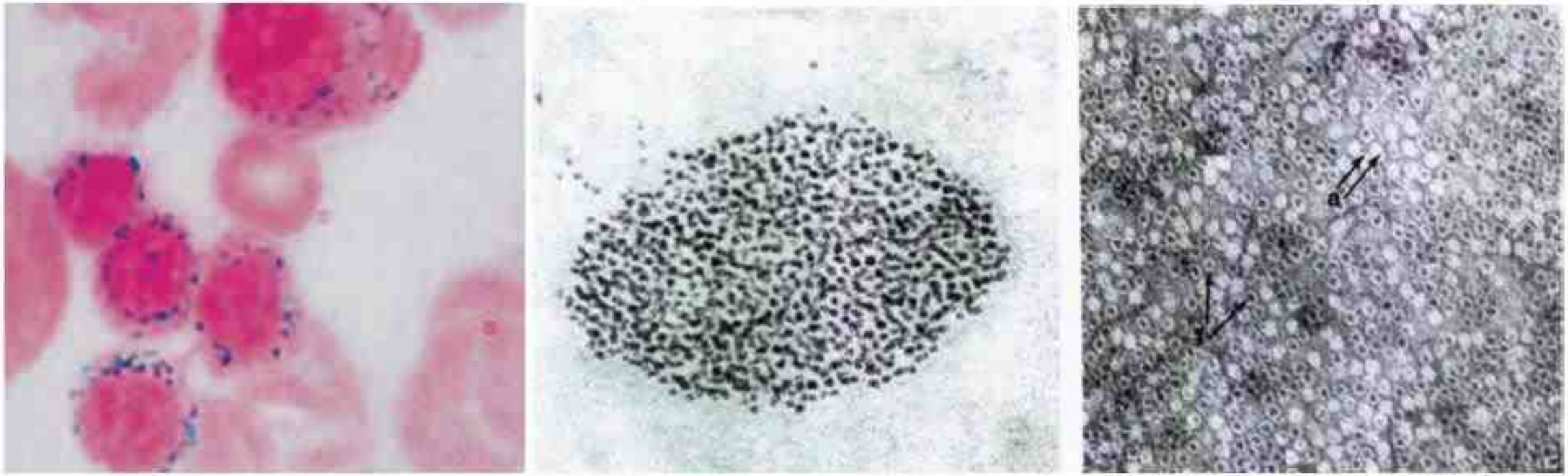

شکل ۳۲-۲۰: تصویر راست): میکروگراف الکترونی از فریتین و آپوفریتین‌هایی که به صورت نگاتیوی رنگ شده‌اند. پروتئین‌های آپوفریتین (a) پروتئین‌های خالی از آهن هستند که وسط آنها هنوز از آهن (رنگ سیاه) پر نشده است ولی با قرار گیری آهن در آن و تشکیل فریتین(f). ساختارهای تیره رنگی در آنها ایجاد می‌شود. تصویر وسط): میکروگراف الکترونی از یک سیدروزوم متصل به غشاء اریتروبلاست که نشان می‌دهد سیدروزوم از تعداد زیادی فریتین منفرد تشکیل شده است. تصویر چپ) تصویر میکروسکوپ نوری از سیدروزوم‌های آهن‌دار در داخل نورموبلاست‌های اریتروئیدی که با آبی پروس رنگ آمیزی شده است.

اجسام هاینز (Heinz Body):

اجسام هاینز بقایای دناتوره هموگلوبین هستند که در اثر اکسیداسیون، سولفوراسیون، هموگلوبینوپاتی‌ها و اختلالات سنتز گلوبین به‌وجود می‌آیند و در هر دوی اریتروسیت‌ها و گاهی رتیکولوسیت‌ها نیز قابل رویت هستند ولی برای مشاهده آن نیاز به استفاده از رنگ‌آمیزی حیاتی (مثل نیومتیلن بلو، بریلیانت کریزل بلو و آبی نایل) بوده و با رنگ‌های معمولی رومانفسکی چندان قابل مشاهده نیستند. البته به ندرت و در برخی موارد شدید مثل آلفا تالاسمی، بیماری Hb-H و فاویسم شدید نیز می‌توان هاینز بادی را در رنگ‌آمیزی رایت مورد مشاهده قرار داد. هاینز بادی‌ها اجسامی هستند نامنظم، بزرگتر از هاول جولی و با سایه سبز-آبی تیره که اغلب متصل به پروتئین باند III غشاء بوده و در محل اتصال به غشاء باعث یک برجستگی به سمت بیرون غشاء می‌شوند. تعداد هاینز بادی‌ها در هر اریتروسیت بسته به اتیولوژی آن می‌تواند منفرد یا متعدد باشد. میزان هاینزبادی در کمبود آنزیم G6PD (فاویسم)، کاهش فعالیت آنتی اکسیدانی RBCها، مصرف داروهای اکسیدان (مثل داپسون و فنیل تیدرازین)، متعاقب اسپلنکتومی، تالاسمی‌ها و در هموگلوبینوپاتی‌ها (مثل هموگلوبین‌های ناپایدار و هموگلوبین بارتز) مشاهده می‌شود و کمبود ATP داخل سلولی مثل فقر پیروات کیناز قادر به ایجاد هاینز بادی نیست.

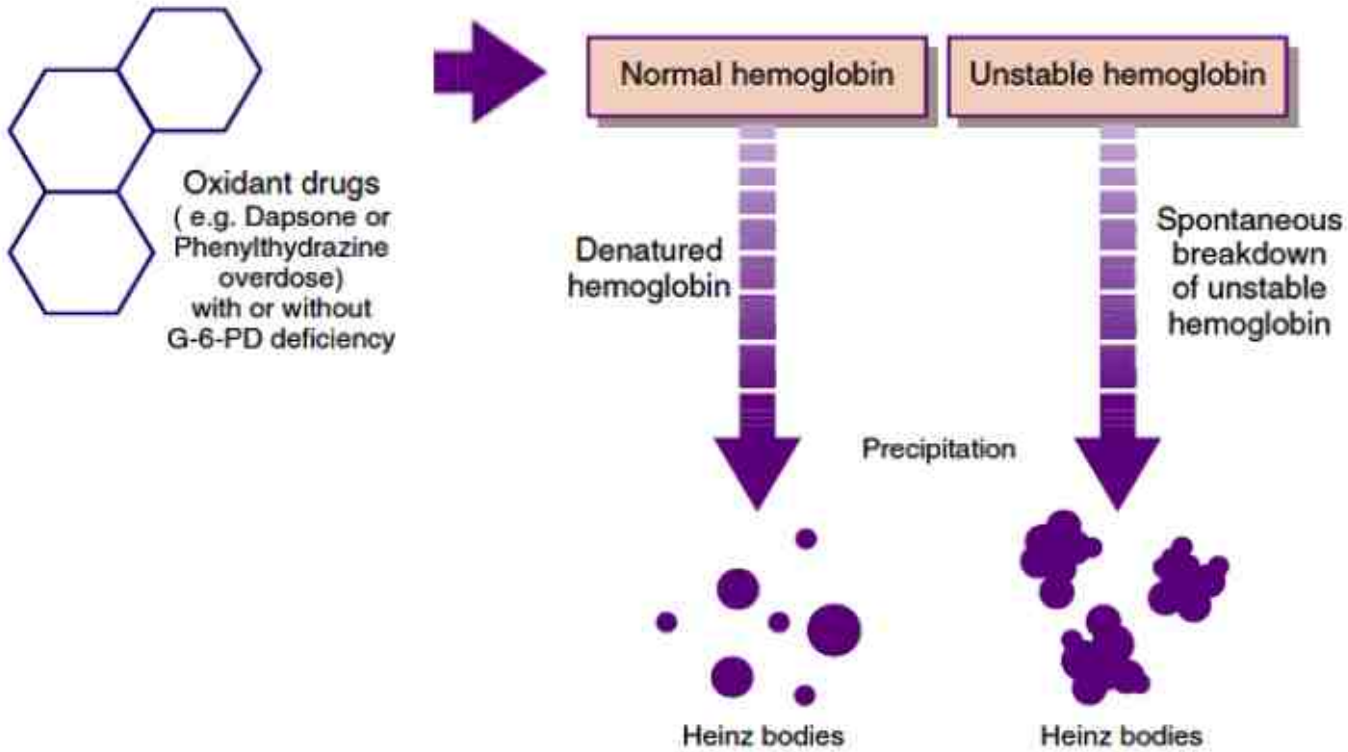

شکل ۶۰-۷: پاتوفیزیولوژی تشکیل اجسام هاینز در شرایط هموگلوبین ناپایدار، فاویسم و مصرف داروهای اکسیدان

فیکساسیون با متانول یا رنگ‌آمیزی پس زمینه گسترش خون رنگ شده با رنگ‌آمیزی حیاتی توسط رنگ‌های رومانفسکی قادر است باعث کمرنگ یا مح
شدن اجسام هاینز شود و از آنجایی که رتیکولوسیت‌ها و هاینزبادی‌ها هردو طی رنگ‌آمیزی حیاتی قابل رویت بوده و ممکن است باهم تداخل داشته باشند
لذا از این روش ممکن است برای تفکیک آنها استفاده شود، به‌طوری‌که بعد از شمارش رتیکولوسیت‌ها، گسترش را با متانول فیکس کرده و مجدداً مور
بررسی قرار می‌دهند تا هاینزبادی‌های احتمالی از گرانول‌ها یا فیلامنت‌های رتیکولوسیتی تفکیک داده شوند. البته در این شرایط رتیکولوسیت‌ها نیز اندکی
کمرنگ می‌شوند ولی مثل هاینزبادی‌ها محو نمی‌شوند.

برای رنگ‌آمیزی اختصاصی اجسام هاینز از رنگ بریلیانت سبز (Brilliant Green) استفاده می‌شود. برای این منظور ابتدا ۵۰ لاندا خون را با ۵۰ لاند
رنگ قرمز خنثی ۰/۵٪ (Neutral Red) مخلوط و بعد از ۵ دقیقه انکوباسیون، ۵۰ لاندا بریلیانت سبز ۰/۵٪ به آن افزوده (رنگ پس زمینه) و تا ۱۰ دقیق
انکوبه می‌کنیم. سپس چندین گسترش ضخیم از آن تهیه نموده و در زیر میکروسکوپ مورد بررسی قرار می‌دهیم که در این رنگ‌آمیزی هاینزبادی‌ها ب
رنگ سبز و گرانول‌های رتیکولوسیتی و اجسام هاول جولی به رنگ قرمز تیره مشاهده می‌شوند.

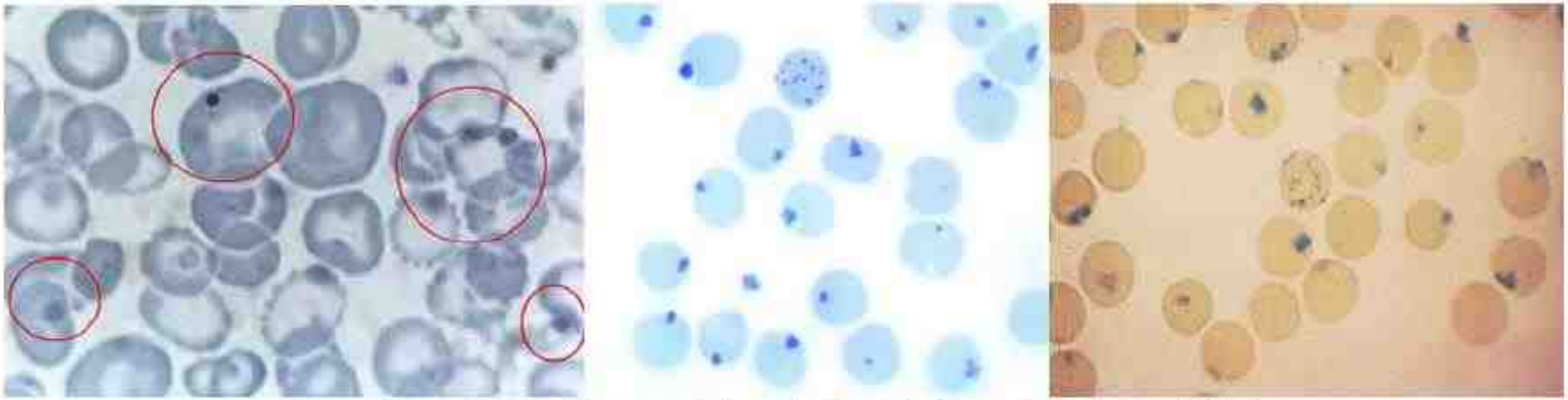

شکل ۶۱-۷: مشاهده اجسام هاینز در رنگ آمیزی حیاتی (تصویر راست و وسط) و رنگ رومانفسکی گیمسا (تصویر چپ)

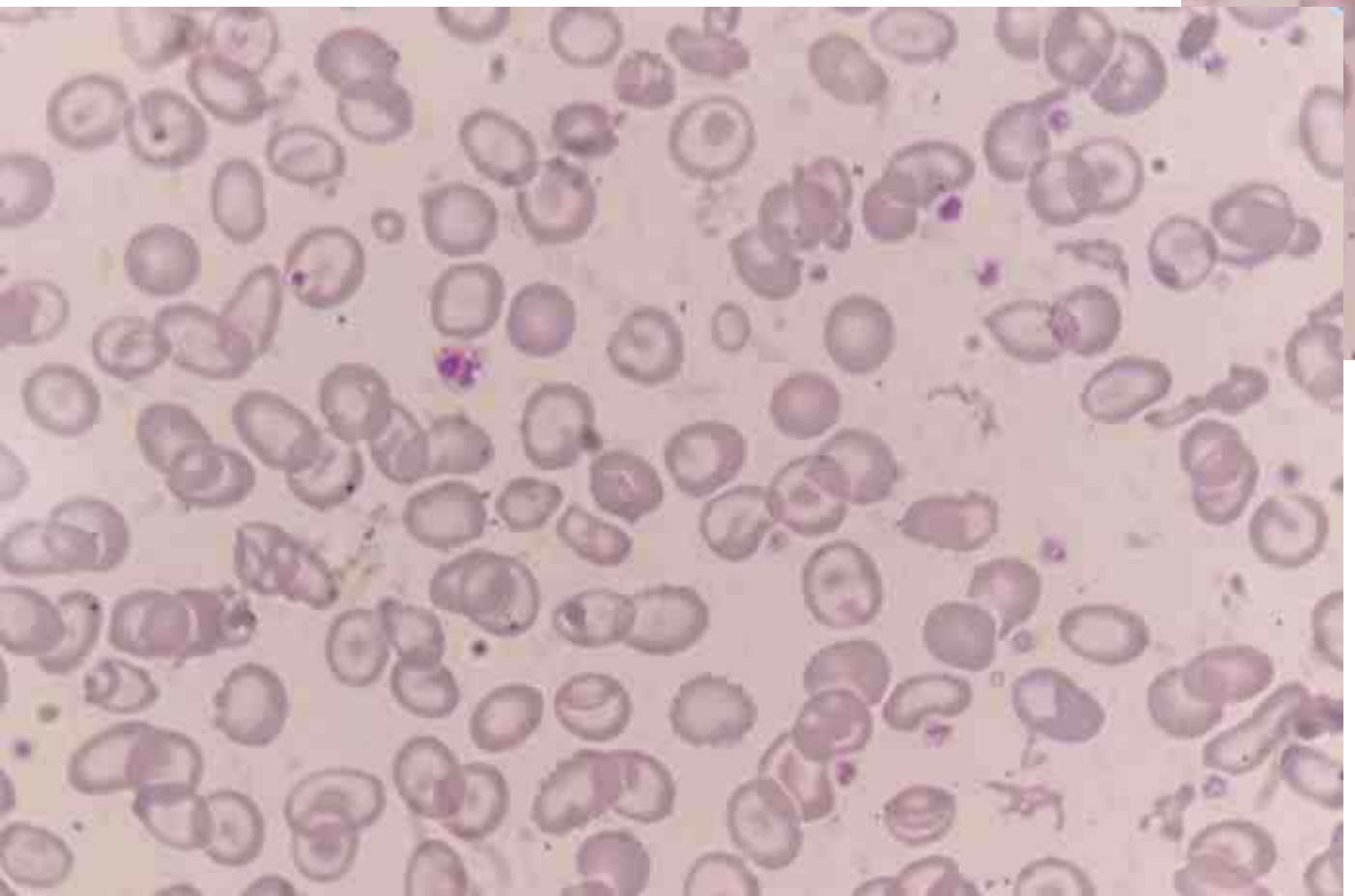



در هموگلوبین زوریخ (β93: His→Arg) جهش هیستیدین متصل شونده به حلقه هم به اسیدآمینه آرژنین باعث یک نوع هموگلوبینوپاتی ناپایدار می‌شود که سلول‌های آنها در برخورد با برخی داروها یا عفونت‌ها، گرانولهایی را در داخل خود نشان می‌دهند که شبیه هاینزبادی ولی بزرگتر از آن بوده و باعث کاهش عمر اریتروسیت‌ها می‌شوند. به این اجسام، گرانول‌های زوریخ نیز گفته می‌شود.

بجز هاینزبادی، اجسام رتیک و گرانول‌های زوریخ، گرانول‌های Hb-H نیز وجود دارند که با رنگ‌آمیزی حیاتی رنگ می‌شوند. این گرانول‌ها نه در رنگ-آمیزی رومانفسکی و نه در گسترش رنگ نشده قابل رویت نبوده و برای رنگ‌آمیزی با رنگ حیاتی نیز به دمای ۳۷ درجه و زمان طولانی نیاز دارند تا گرانول‌ها به خوبی رنگ شوند. تعداد این گرانول‌ها بسیار زیاد بوده و گاهی کل سطح سلول را پوشانده و به آن منظره توپ گلف[1] را می‌دهد (شکل ۶۲-۷).

بیماری هموگلوبین H نوعی تالاسمی آلفا است که در آن کاهش شدید زنجیره آلفا باعث تترامریزه شدن زنجیره‌های بتا شده (بجای $\alpha_2\beta_2$) و تترامرهای β4 باعث تشکیل گرانول‌های Hb-H به اندازه ۰/۴-۰/۲ میکرون می‌شوند. هموگلوبین H و گرانول‌های ناشی از آن، ناپایدار بوده و سریعاً در داخل سلول رسوب می‌کنند که در رنگ حیاتی قابل رویت خواهند بود. در دوران نوزادی این بیماران که هنوز زنجیره بتا بطور کامل سنتز نمی‌شود، زنجیره گامای جنینی بجای زنجیره بتا تترامریزه شده و تشکیل هموگلوبین بارتز (γ4) را می‌دهند که برخلاف Hb-H توانایی ایجاد منظره گلف بال را ندارد.

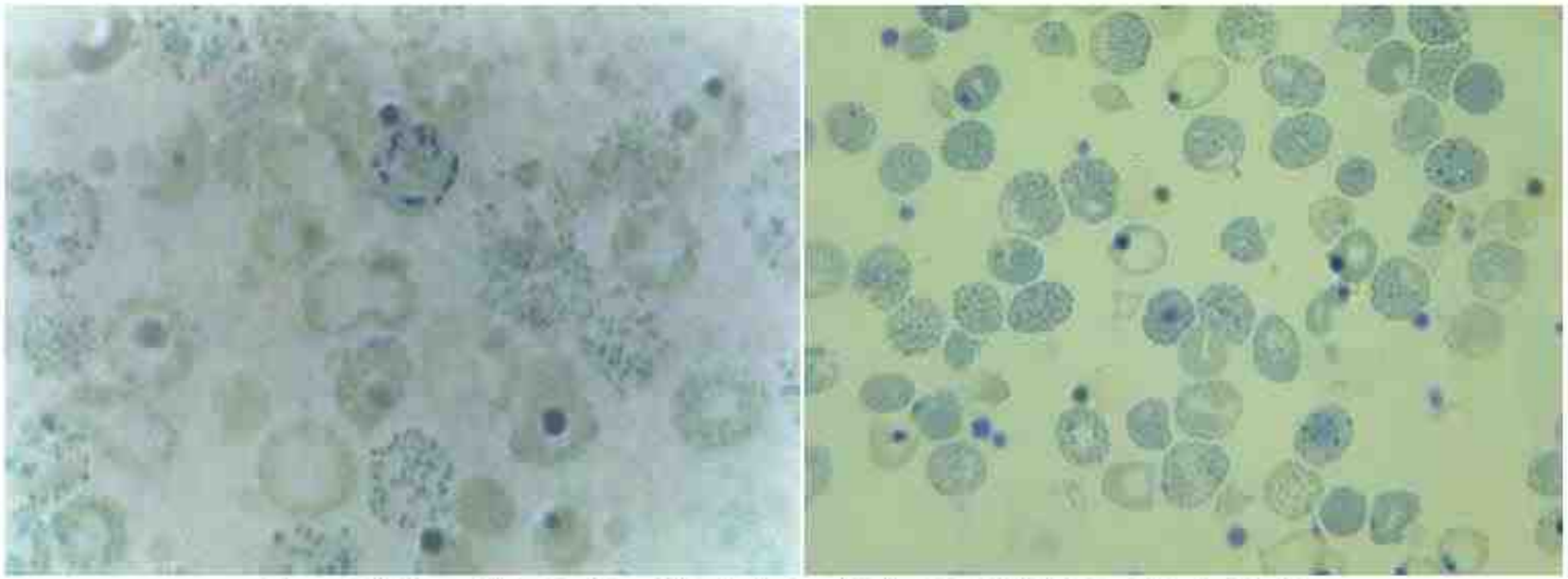

شکل ۶۲-۷: مشاهده همزمان فیلامنت‌های رتیکولوسیت، اجسام هاینز و منظره توپ گلف در رنگ‌آمیزی حیاتی

بازوفیلیک استیپلینگ یا بازوفیلی منقوط (Basophilic Stippling):

این مورد با حضور گرانول‌های بازوفیلیک (آبی رنگ) نامنظم که از ظریف (fine) تا خشن (coarse) متغیر هستند، مشخص می‌شود. این گرانولها رسوبات پاتولوژیک از جنس RNA و ریبوزوم‌های سیتوپلاسمی هستند که با رنگ رایت (رومانفسکی) به‌صورت دانه‌های کوچک آبی پررنگ دیده می‌شوند. اریتروسیت‌هایی که حاوی BS هستند ممکن است یا رنگ طبیعی داشته باشند و یا اینکه همانند رتیکولوسیت، رنگ پلی‌کروماتوفیلی را نشان دهند. فرم ظریف بازوفیلیک استیپلینگ هنگام پرکاری BM و بروز پلی‌کروماتوفیلی (رتیکولوسیتوز) و توأم با افزایش تولید گلبول‌های قرمز مشاهده شده ولی فرم خشن آن در مسمومیت با سرب (پلومبیسم)، نقص در سنتز هموگلوبین، نقص آنزیم پریمیدین 5' نوکلوتیداز، در آنمی مگالوبلاستیک، ابتلاء به مالاریا و دیگر اشکال آنمی شدید مشاهده می‌شود و بطور کلی نشانه ناپایداری غیرطبیعی RNA در گلبول‌های قرمز جوان است. بیشترین میزان BS را می‌توان در نقص ارثی آنزیم پریمیدین 5' نوکلوتیداز مشاهده نمود. این آنزیم بعد از خروج هسته از اورتوکروماتوفیلیک نورموبلاست با تجزیه ریبوزوم‌ها و RNAهای باقی مانده در رتیکولوسیت باعث تبدیل رتیک به RBC بالغ می‌شود که در نقص آن، این فرآیند ناقص مانده و بقایای ریبوزومی بصورت BS مشاهده می‌شوند. البته BS در رنگ‌آمیزی حیاتی نیز قابل مشاهده است.

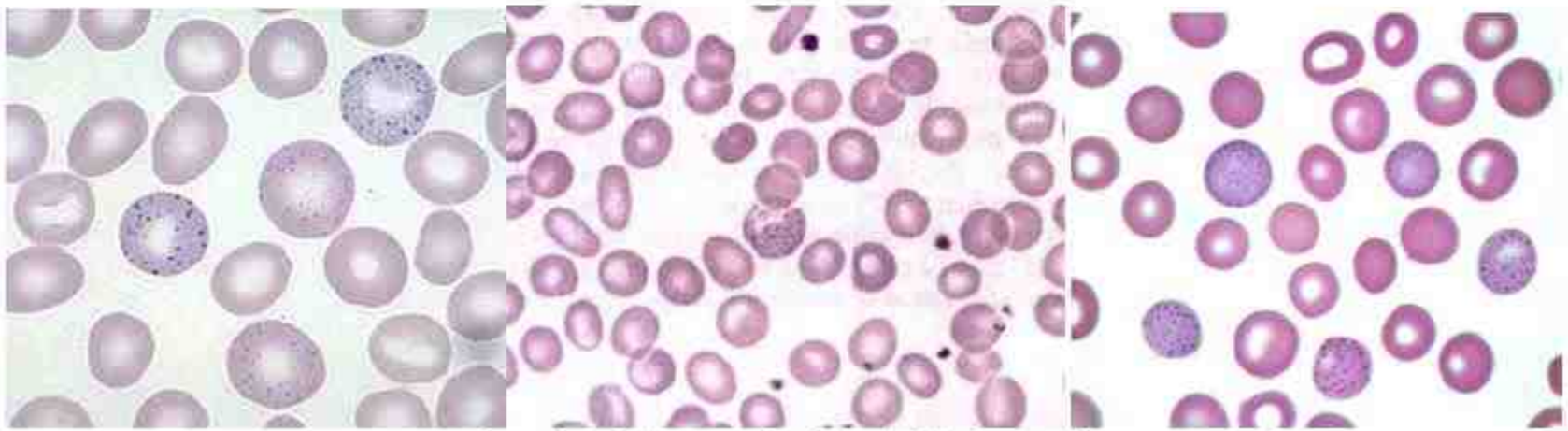

شکل ۶۳-۷: بازوفیلیک استیپلینگ در اریتروسیت‌های قرمز و کبود رنگ

نقطه نقطه شدن مالاریایی (دانه‌های هماتین یا هموزئین مالاریایی):

گرانول‌های منقوط ظریف یا خشن ممکن است در اریتروسیت‌هایی که پناهگاه پلاسمودیوم ویواکس یا دیگر پلاسمودیوم‌ها (فالسیپاروم، مالاریه و اووالە) هستند نیز ظاهر شوند. در آلودگی با پلاسمودیوم‌های ویواکس و اواله، گرانول‌ها یا دانه‌های شوفنر[1] در رنگ‌آمیزی با رنگ رایت، به رنگ قرمز ارغوانی درمی‌آیند. این نقاط ممکن است آن قدر زیاد باشند که تقریباً روی انگل‌ها را هم بپوشانند. برخلاف دانه‌های شوفنر، دانه‌های مورر[2] ناشی از پلاسمودیوم فالسیپاروم ضخیم، خشن و بنفش تیره دیده می‌شوند. دانه‌های زیمن[3] ناشی از پلاسمودیوم مالاریه نیز همانند دانه‌های شوفنر به صورت ریز، ظریف و به رنگ قرمز مایل به بنفش دیده می‌شوند. به دلیل تمایل پلاسمودیوم ویواکس برای حمله به رتیکولوسیت‌ها، این سلول‌ها قاعدتاً بزرگتر از اندازه طبیعی خواهند بود، برعکس پلاسمودیوم مالاریه تمایل به حمله به اریتروسیت‌های پیر و کوچک دارد. شیزونت‌های مالاریایی به دلیل خاصیت دپلاریزاسیونی که دارند، اغلب در دستگاه‌های سل کانتر بعنوان لکوسیت و بیشتر بعنوان ائوزینوفیل شمارش می‌شوند. از این رو در این بیماران ائوزینوفیلی کاذب نیز مشاهده می‌شود. گاهی نیز جدای از شیزونت‌ها و تروفوزوئیت‌ها، گامت‌های انگل طی مرحله گامتوگونی وارد خون می‌شوند که اغلب در شمارش دستگاهی به‌عنوان پلاکت شمارش می‌شوند. مشاهده سایر انگل‌های خونی مثل تریپانوزوما، لیشمانیا، وشریا، میکروفیلرها و برولیا نیز در خون امکان پذیر است که بسته به شیوع آن در منطقه می تواند کم یا زیاد باشد. بررسی انگل‌های خونی در فصل مربوط به انگل‌های خونی به تفصیل شرح داده شده است.

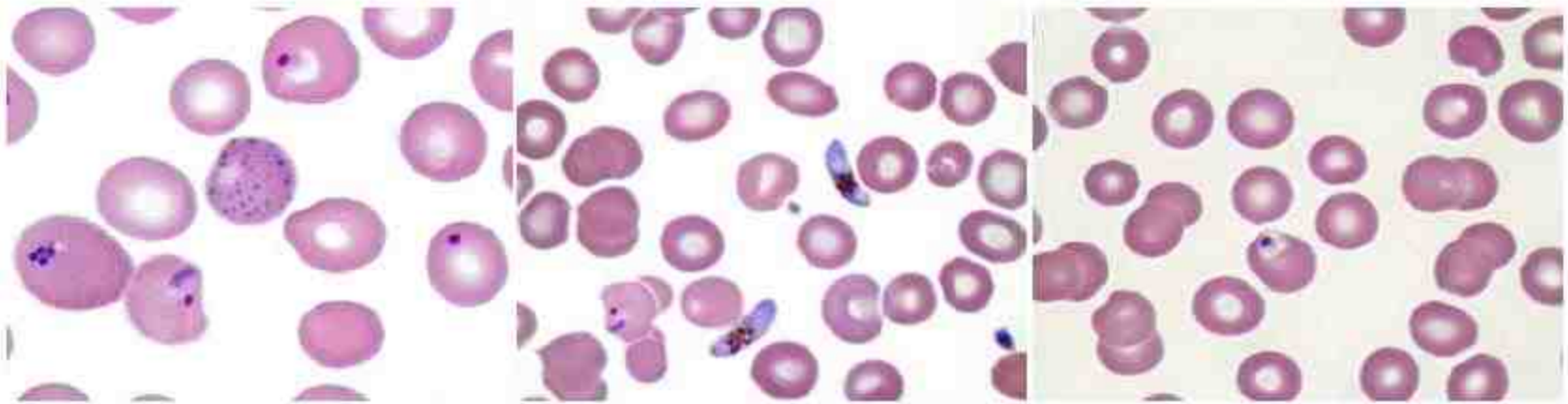

شکل ۶۴-۷: رینگ، گامت و دانه‌های هماتین مالاریایی که مشابه بازوفیلیک منقوط در داخل و خارج گلبول‌های قرمز مشاهده می‌شوند.

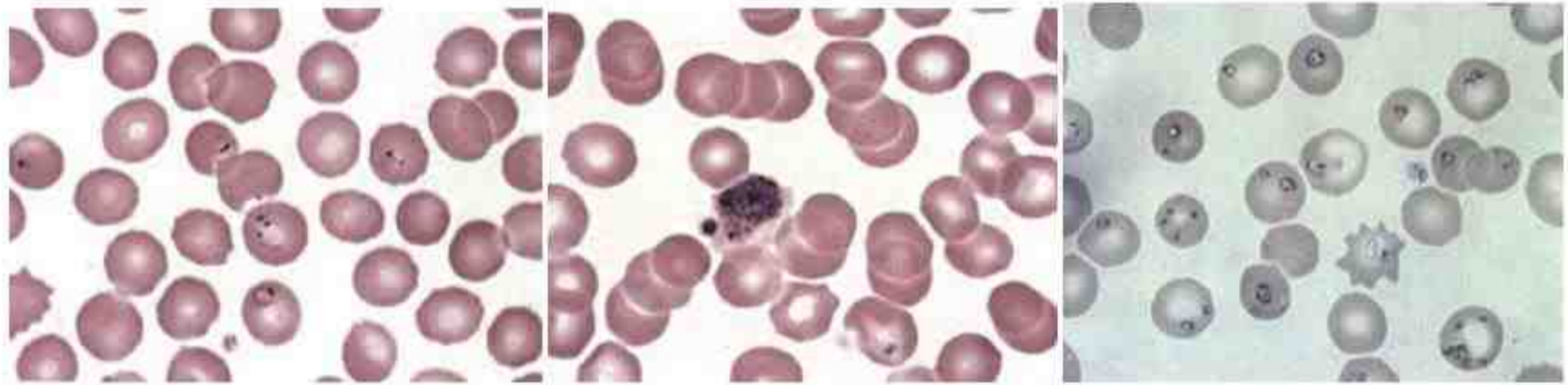

شکل ۶۵-۷: شیزونت و رینگ‌های مالاریایی

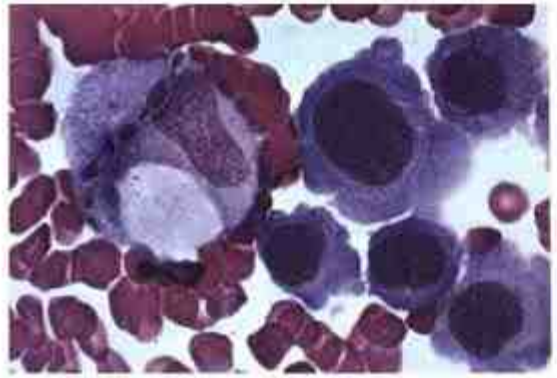

کاندیدیا آلبیکنس داخل ماکروفاژ

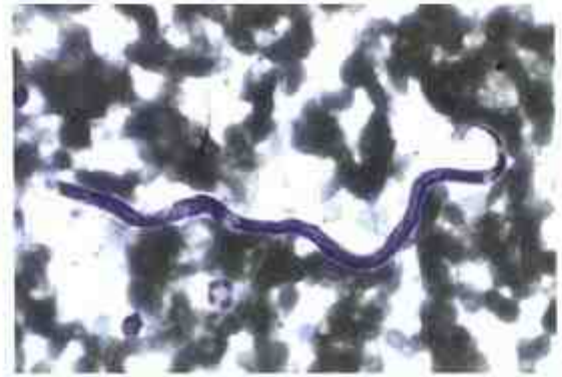

میکروفیلر لوآلوآ

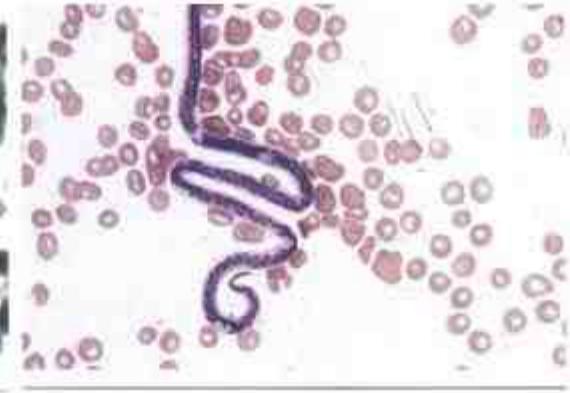

وشریا بانکروفتی

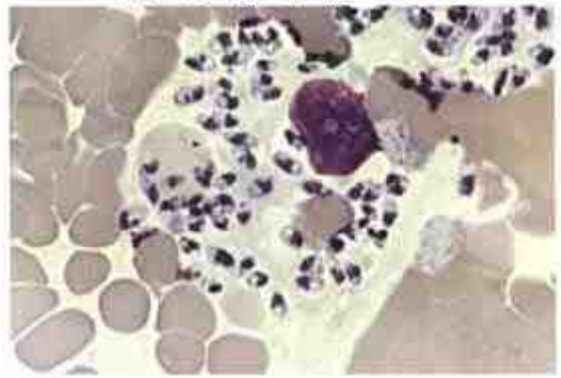

لیشمن بادی داخل ماکروفاژ

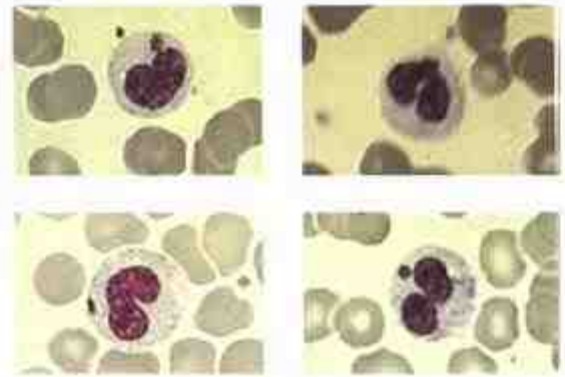

ارلیشیوز داخل سلولی

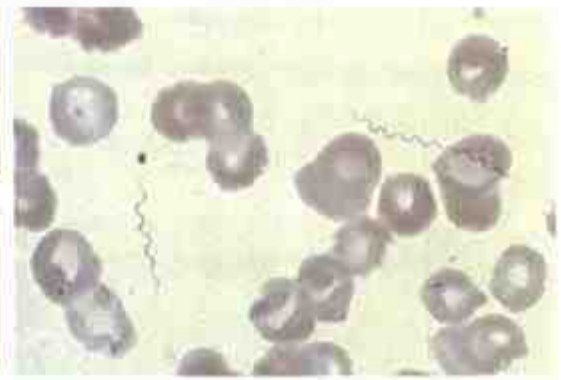

بروليا

شکل ۶۶-۷: تعدادی از انگل‌های خونی نادر در گستره خون محیطی و BM

کریستال‌های هموگلوبینی داخل و خارج از گلبول‌های قرمز:

این ساختارها کریستال‌های ۶-۴ ضلعی (تتراگونال یا هگزاگونال) یا باسیلی فرم به رنگ قرمز مایل به قهوه‌ای مات هستند که در افراد دچار بیماری Hb-C و بخصوص در شرایط توأم با اسپلنکتومی دیده می‌شوند. این کریستال‌ها می‌توانند در داخل یا خارج از RBCها قرار بگیرند و اغلب حدود ۱۰٪ از اریتروسیت‌ها را درگیر می‌سازد. در افرادی که طحال طبیعی دارند، این کریستال‌ها به ندرت مشاهده می‌شوند، چرا که قرارگیری کریستال‌ها در شرایط هیپوکسیک طحال باعث حل شدن و حذف مجدد کریستال C می‌شود (برخلاف S). کریستال‌های مربوطه در شرایط ترکیبی Hb-SC انحناء پیدا کرده و اندکی داسی شکل می‌شوند.

در شرایط In Vitro دهیدراتاسیون سلول‌های اریتروئیدی بیماران Hb-C برای مدت ۲۴ ساعت یا قرار گیری سلول‌ها در یک محیط هیپرتونیک (بافر NaCl 3%) به مدت ۱۲-۴ ساعت می‌تواند باعث تشکیل کریستال هموگلوبینی شود. در بیماری Hb-C هموزیگوت، ۷۵٪ بیماران ممکن است بجز کریستال، اریتروسیت‌های مچاله‌شده‌ای را نیز نشان بدهند. درصدهای پایین‌تر کریستال نیز در بیماری‌های Hb-CS و سایر واریانت‌های Hb-C مشاهده می‌شوند. البته بجز Hb-C، در هموگلوبین Hb-Setif نیز شرایط هیپرتونیک می‌تواند باعث تشکیل کریستال شود. سلول‌ها وقتی در شرایط هیپرتونیک قرار می‌گیرند، چروکیده شده و قسمت‌های مقعرالطرفین داخلی RBC به یکدیگر متصل می‌شوند و سلول کاملاً کوچک و مشابه کریستال می‌شود. درمقابل، قرارگیری سلول در شرایط هیپوتونیک (هیپواسمولار) باعث ایجاد حفرات ۱۰nm (100A°) و خروج مقداری هموگلوبین می‌شود که با خروج هموگلوبین و بروز همولیز مجدداً حفرات مسدود می‌شوند.

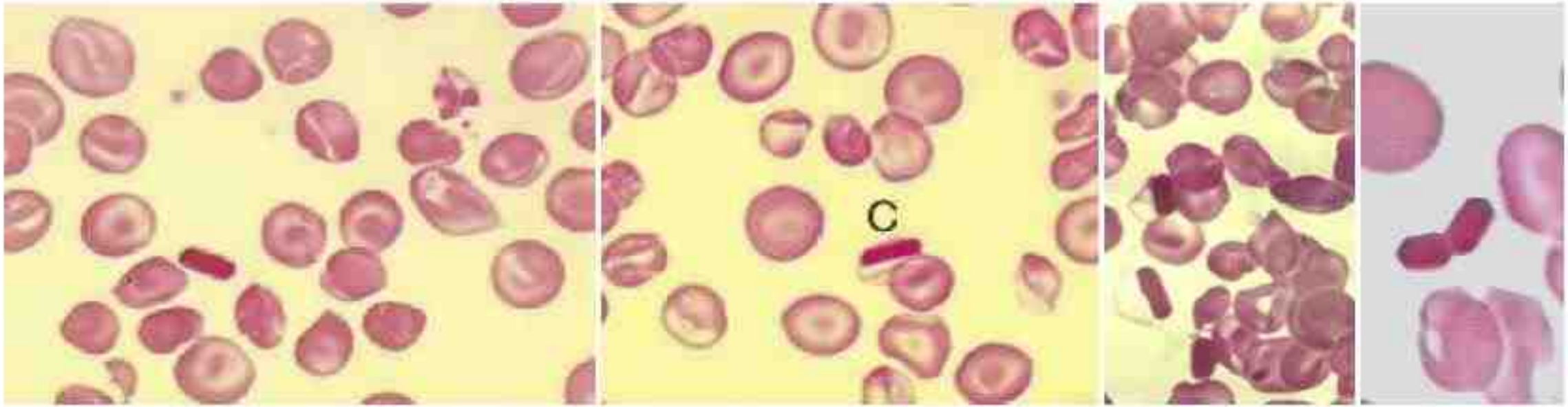

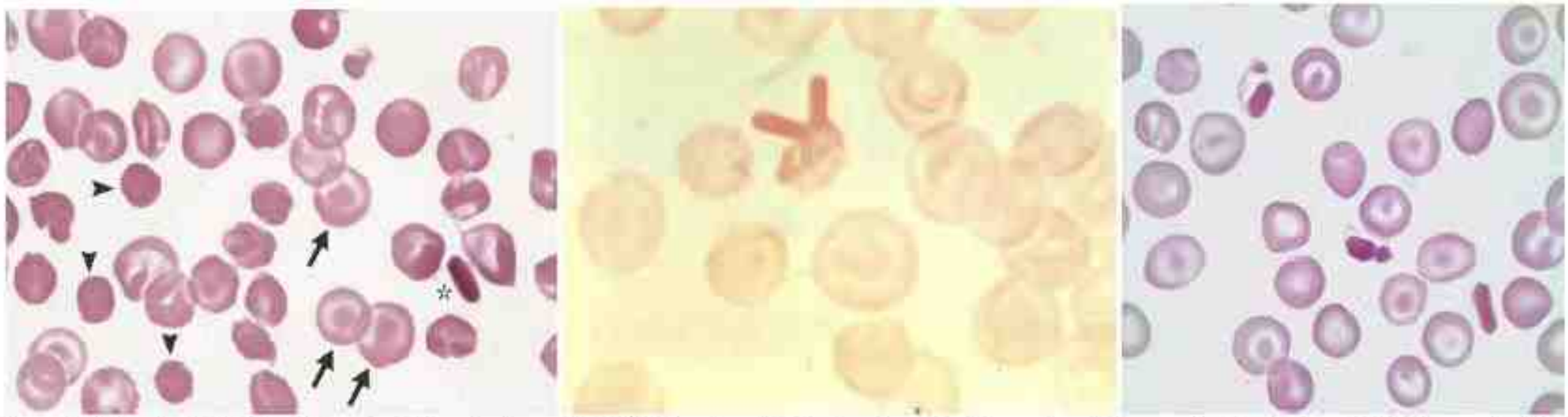

شکل ۶۷-۷: تصاویر مختلفی از کریستال‌های ۶ و ۴ وجهی داخل و خارج سلولی که در فرم هموزیگوت بیماری Hb-C مشاهده می‌شوند. برخلاف کریستال C، تارگت‌سل‌ها و سلول‌های مچاله شده به وفور در این بیماری مشاهده می‌شوند. در این بیماری RDW تا ۲۸٪ هم بالا می‌رود.

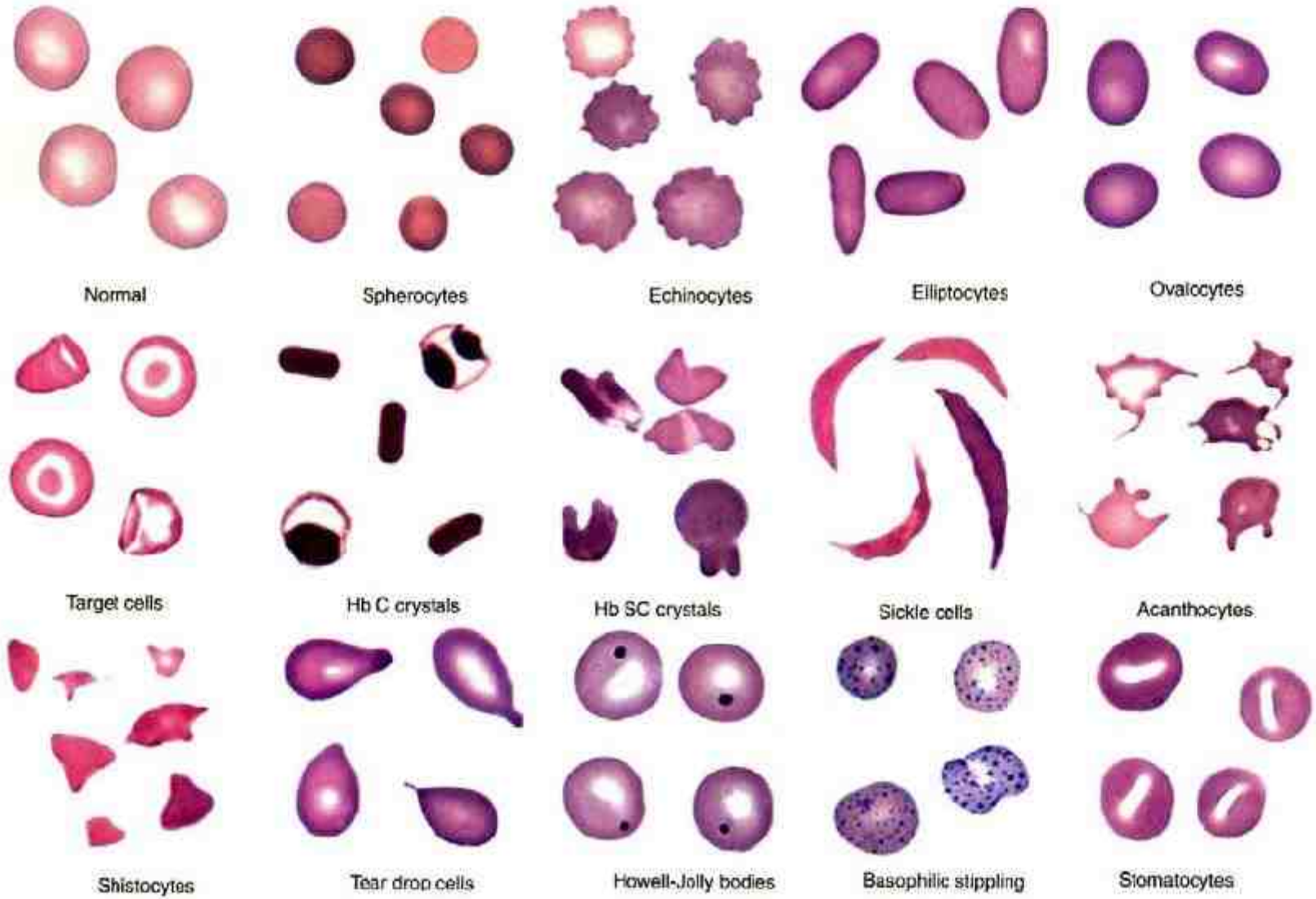

شکل ۶۹-۷: انواع مختلف پوئیکیلوسیتوز در خون محیطی

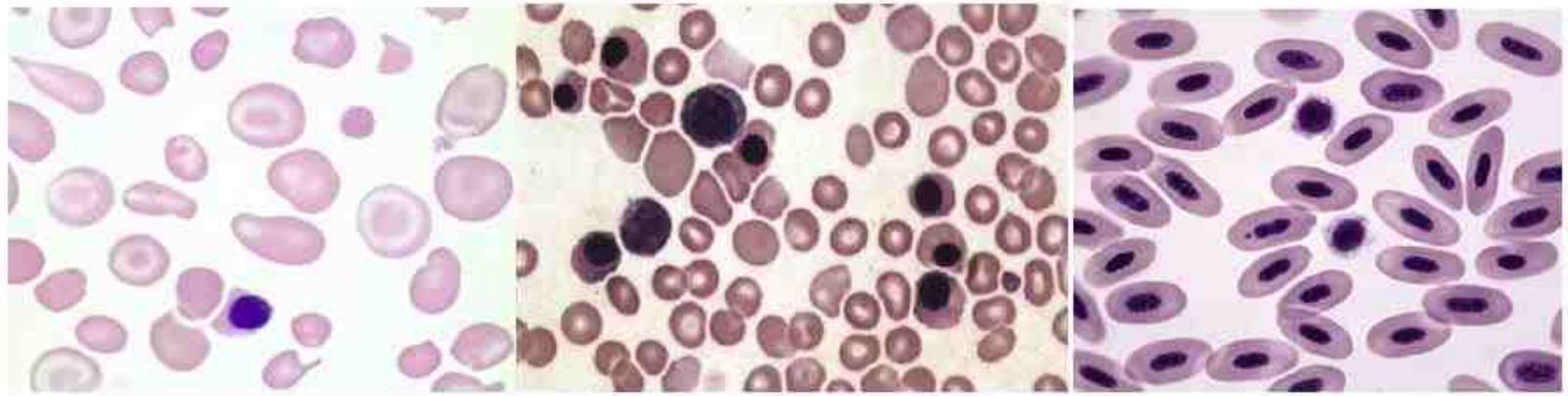

شکل ۷۰-۷: راست) گلبول‌های قرمز یک پرنده (طوطی) که ذاتاً هسته دار و الیپتوسیت هستند و مقایسه آن با N-RBCهای غیرطبیعی انسانی (شکل میانی و چپ).

N-RBCها در دستگاه‌های سل‌کانتر سری تکنیکون و Advia دارای پنجره خاصی در هردوی کانال بازوفیل (در منتهی الیه سمت راست) و کانال پراکسیداز (در پنجره بین لنفوسیت و نویز) هستند که در کانال بازوفیل براساس تراکم بالای هسته تک لوبه خود و در کانال پراکسیداز براساس سایز کوچک و فقدان آنزیم MPOX تشخیص داده می‌شوند. البته شمارش سلول‌های موجود در پنجره N-RBC کانال پراکسیداز، جزء شمارش نهایی WBC محسوب نشده و لذا لکوسیتوز کاذب ناشی از شمارش غلط N-RBCها ایجاد نمی‌شود. دستگاه‌های سل کانتر معمولاً در مقادیر N-RBC>2% اعلام هشدار یا فلاگ می‌کنند.

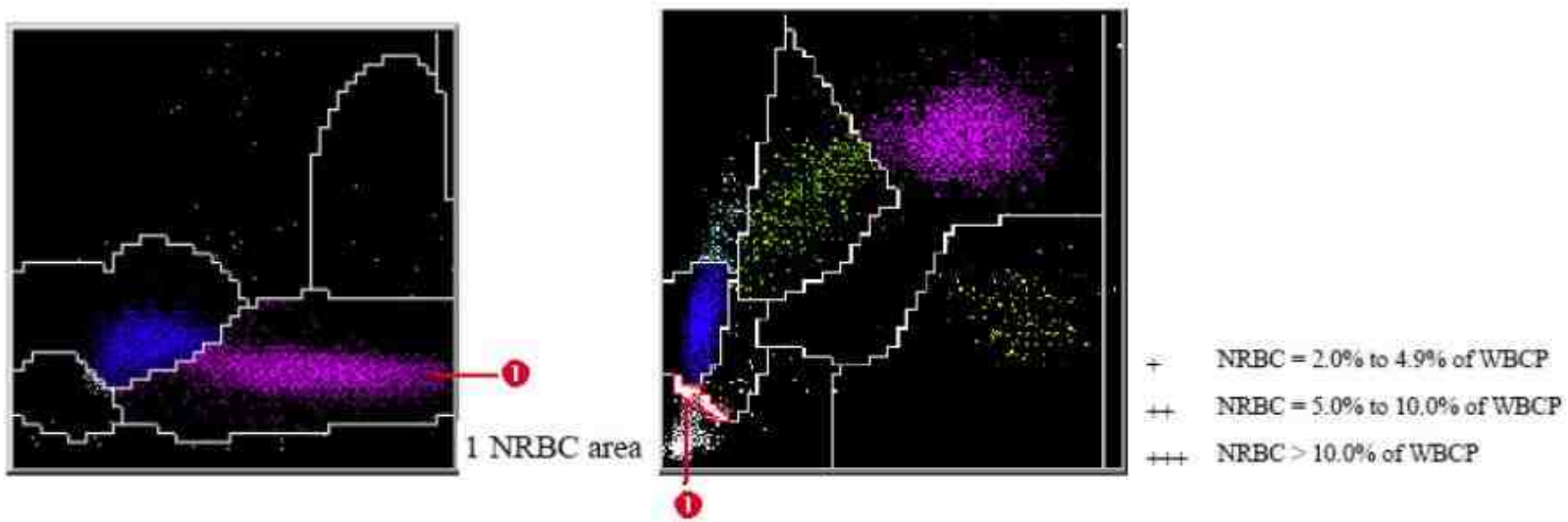

شکل ۷۱-۷: N-RBCهای غیرطبیعی انسانی در دو کانال پراکسیداز و کانال بازوفیل Advia-2120

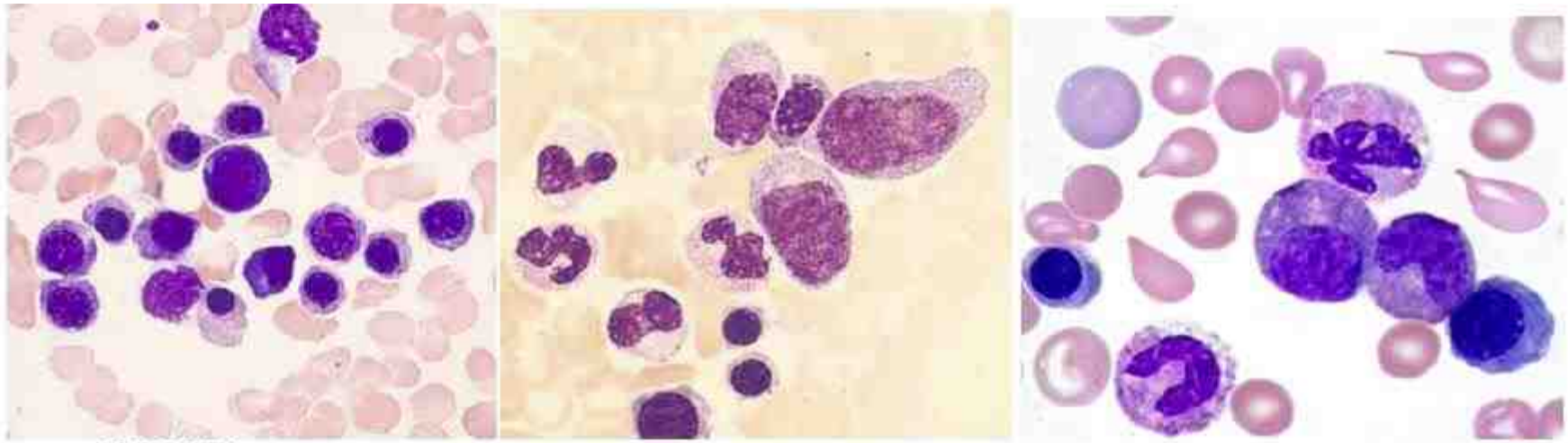

شکل ۷۲-۷: واکنش لکواریتروبلاستیک به همراه شیفت به چپ اریتروئیدی و میلوئیدی و حضور داکروسیت‌های قطره اشکی در خون بیمار مبتلا به PMF/MMM

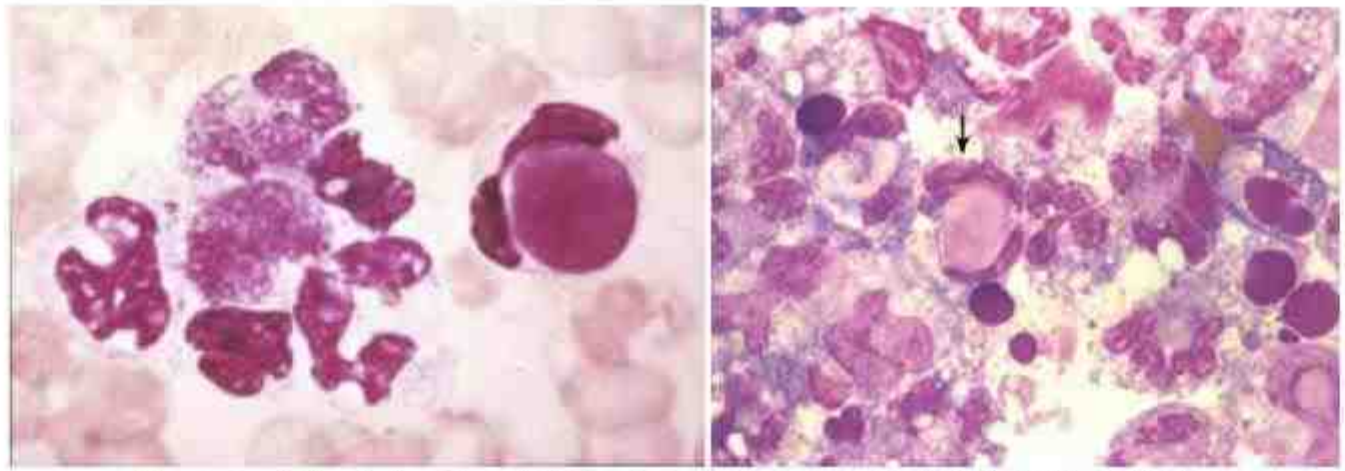

شکل ۷۳-۷: سلول‌های LE (نوتروفیلی با یک هسته گرد، بزرگ و یکنواخت در داخل سیتوپلاسم آن) در خون محیطی

سلول‌های اندوتلیال:

سلول‌های اندوتلیال رگ‌های خونی ممکن است در اولین قطره خونی که از نمونه نوک انگشت یا پنذرت از خون وریدی گرفته می‌شود، مشاهده شوند. در این سلول‌های نابالغ الگوی کروماتین به صورت رتیکولار (مشبک) بوده و ممکن است با هیستوسیت‌ها یا سلول‌های توموری اشتباه شوند. در جراحی عروق و واسکولیت‌ها نیز احتمال مشاهده اندوتلیوم در عروق وجود دارد. ندرتاً سلول‌های اپیتلیال پوست نیز ممکن است حین خونگیری از سطح پوست در خون مشاهده شوند.

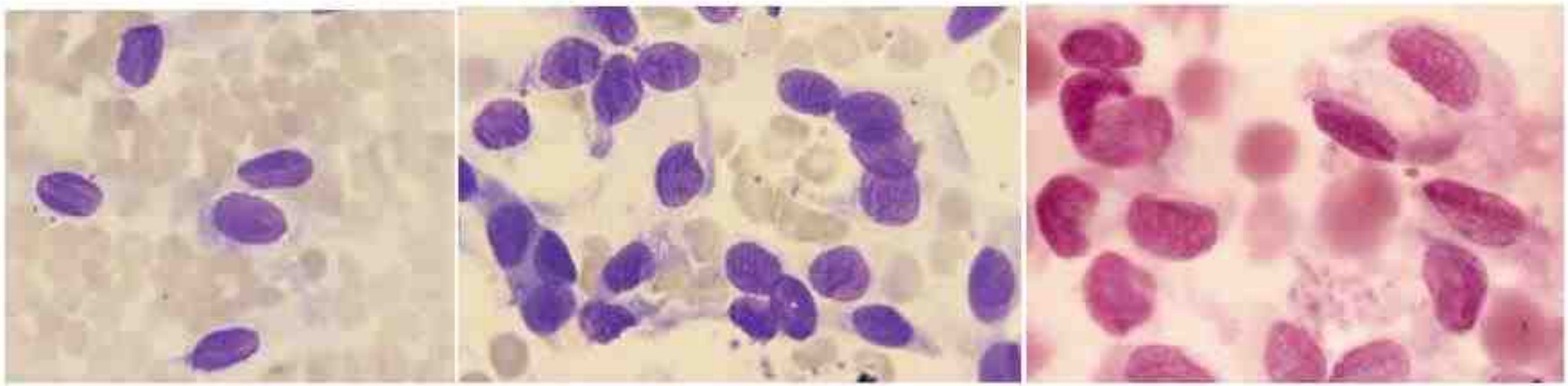

شکل ۷۴-۷: سلول‌های اندوتلیوم در خون محیطی


E-PI 10x/20
E-PI 10x/25
PI 10x/25

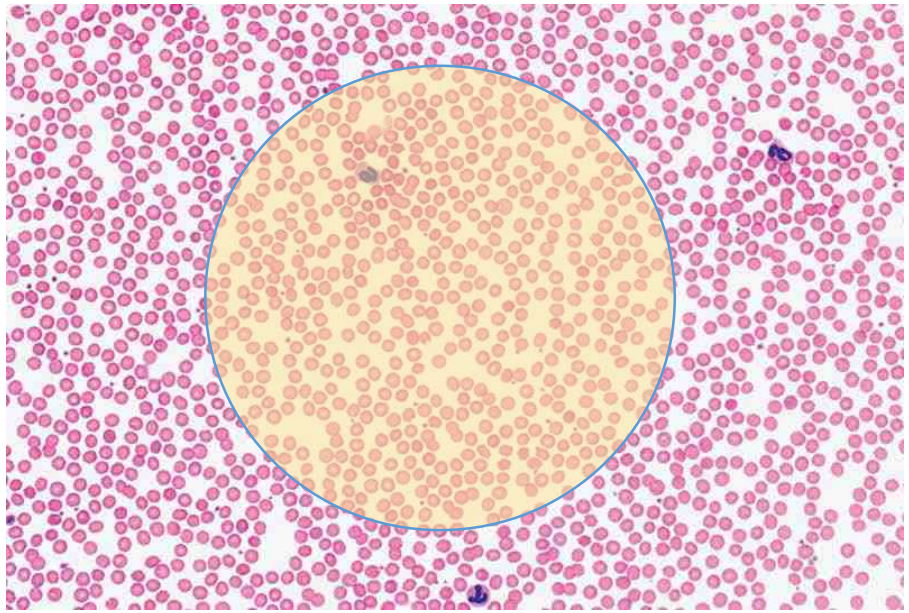

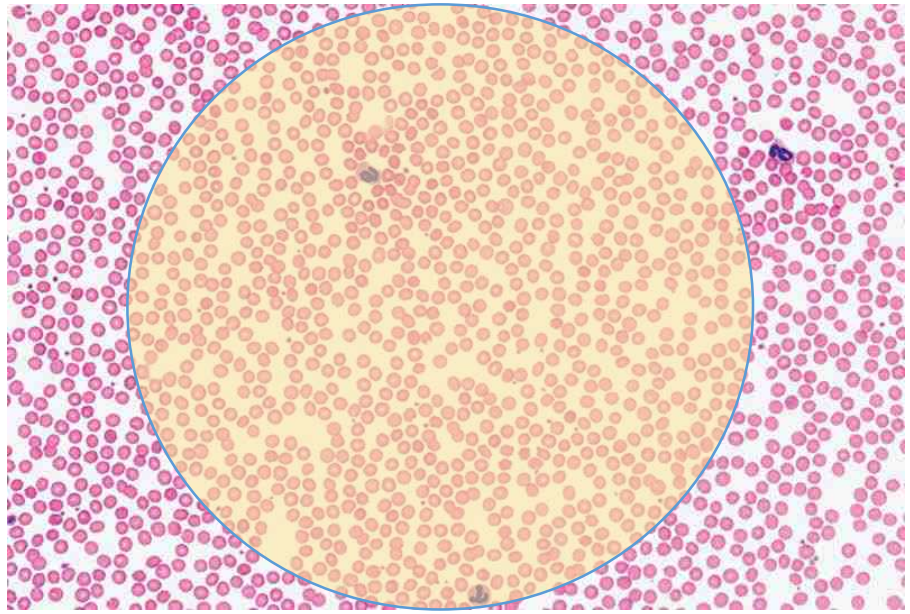

Secure | https://icsh.org

INTERNATIONAL COUNCIL FOR STANDARDIZATION IN HAEMATOLOGY

HOME | ABOUT | MEETINGS | PARTICIPATION | GUIDELINES | IMAGEBANK | ARCHIVES | AWARDS | GALLERY | CONTACT

The International Council for Standardization in Haematology (ICSH) was initiated as a standardization committee by the European Society of Haematology (ESH) in 1963 and officially constituted by the International Society of Hematology (ISH) and the ESH in Stockholm in 1964. The ICSH is recognised as a Non-Governmental Organisation with official relations to the World Health Organisation (WHO).

The ICSH is a not-for-profit organisation that aims to achieve reliable and reproducible results in laboratory analysis in the field of diagnostic haematology.

The ICSH coordinates Working Groups of experts to examine laboratory methods and instruments for haematological analyses, to deliberate on issues of standardization and to stimulate and coordinate scientific work as necessary towards the development of international standardization materials and guidelines.

NEWS & ANNOUNCEMENTS

Applications are invited for the Carol Briggs-Smalley

RECENT PUBLICATIONS

Recommendations: Laboratory measurement of direct oral anticoagulants

Recommendations for measuring the ESR

RECENT PUBLICATIONS

Recommendations: Laboratory measurement of direct oral anticoagulants

Recommendations for measuring the ESR

Recommendation: Haematology reporting units used in the blood count

Standardization of haematology critical results management

Recommendations for assessing equipment for HbA2 quantitation

Guidelines: Bone marrow immunohistochemistry

Guidelines: Hereditary red cell membrane disorders

Recommendations: Nomenclature and grading of blood cell morphology

	Publication Date	File Download
ICSH recommendations for laboratory measurement of direct oral anticoagulants	2018	Download
ICSH recommendations for modified and alternate methods measuring the erythrocyte sedimentation rate	2017	Download
Recommendation for standardization of haematology reporting units used in the extended blood count	2016	Download
Standardization of haematology critical results management in adults: an ICSH survey and recommendations	2016	Download
ICSH recommendations for assessing equipment for the quantitation of HbA2	2015	Download
ICSH guidelines for the standardization of bone marrow immunohistochemistry	2015	Download
ICSH guidelines for the laboratory diagnosis of nonimmune hereditary red cell membrane disorders.	2015	Download
Supporting Information		Download
ICSH recommendations for the standardization of nomenclature and grading of peripheral blood cell morphological features.	2015	Download
Supporting Information		Download
ICSH guidelines for the evaluation of blood cell analysers including those used for differential leucocyte and reticulocyte counting	2014	Download
ICSH guidelines for the verification and performance of automated cell counters for body fluids	2014	Download
Validation of cell-based fluorescence assays: Practice guidelines from the ICSH and ICCS – part V – assay performance criteria	2013	Download
Validation of cell-based fluorescence assays: Practice guidelines from the ICSH and ICCS – part IV – postanalytic considerations	2013	Download
Validation of cell-based fluorescence assays: Practice guidelines from the ICSH and ICCS – part III – analytical issues	2013	Download
Validation of cell-based fluorescence assays: practice guidelines from the ICSH and ICCS – part II – preanalytical issues	2013	Download
Validation of cell-based fluorescence assays: Practice guidelines from the ICSH and ICCS – part I – rationale and aims	2013	Download
ICSH recommendations for identification, diagnostic value, and quantitation of schistocytes	2012	Download

International Journal of Laboratory Hematology
The Official Journal of the International Society for Laboratory Hematology

ORIGINAL ARTICLE INTERNATIONAL JOURNAL OF LABORATORY HEMATOLOGY

ICSH recommendations for the standardization of nomenclature and grading of peripheral blood cell morphological features

L. PALMER*, C. BRIGGS†, S. MCFADDEN‡, G. ZINI§, J. BURTHEM¶, G. ROZENBERG**, M. PROYTCHEVA††, S. J. MACHIN†

*Haematology Laboratory, Middlemore Hospital, Auckland, New Zealand
†University College London Hospitals, London, UK
‡McFadden Consulting, Columbus, OH, USA
§Università Cattolica del Sacro Cuore, Rome, Italy
¶Institute of Cancer Sciences, University of Manchester, Manchester, UK
**SEALS Randwick, Prince of Wales Hospital, Randwick, NSW, Australia
††University of Arizona Medical Center, Tucson, AZ, USA

Correspondence:
Lynn Palmer, Haematology

SUMMARY

These guidelines provide information on how to reliably and consistently report abnormal red blood cells, white blood cells and platelets using manual microscopy. Grading of abnormal cells, nomenclature and a brief description of the cells are provided. It is important that all countries in the world use consistent reporting of blood cells. An international group of morphology experts have decided on these guidelines using consensus opinion. For some red blood cell abnormalities, it was decided that parameters produced by the automated haematology analyser might be more accurate and less subjective than grading using microscopy or automated image analysis and laboratories might like to investigate this further. A link is provided to show examples of many of the cells discussed in this guideline.

Table 1. Morphology Grading Table

Cell Name	Grading System		
	Few/1+	Mod/2+, %	Many/3+, %
RBC			
Anisocytosis	N/A	11–20	>20
Macrocytes	N/A	11–20	>20
Oval macrocytes	N/A	2–5	>5
Microcytes	N/A	11–20	>20
Hypochromic cells	N/A	11–20	>20
Polychromasia	N/A	5–20	>20
Acanthocytes	N/A	5–20	>20
Bite cells	N/A	1–2	>2
Blister cells	N/A	1–2	>2
Echinocytes	N/A	5–20	>20
Elliptocytes	N/A	5–20	>20
Irregularly contracted cells	N/A	1–2	>2
Ovalocytes	N/A	5–20	>20
Schistocytes	<1%	1–2	>2
Sickle cells	N/A	1–2	>2
Spherocytes	N/A	5–20	>20
Stomatocytes	N/A	5–20	>20
Target cells	N/A	5–20	>20
Teardrop cells	N/A	5–20	>20
Basophilic stippling	N/A	5–20	>20
Howell-Jolly bodies	N/A	2–3	>3
Pappenheimer bodies	N/A	2–3	>3
WBC			
Döhle bodies	N/A	2–4	>4
Vacuolation (neutrophil)	N/A	4–8	>8
Hypogranulation (neutrophil)	N/A	4–8	>8
Hypergranulation (neutrophil)	N/A	4–8	>8
Platelets			
Giant Platelets	N/A	11–20	>20

جدول ۶-۷: معیارهای مورد نیاز برای گزارش مورفولوژی اریتروسیت‌ها بر اساس گستره خون محیطی (هماتولوژی اشتینینگر)

Morphologic Characteristic	WNL†	1+	2+	3+	4+
Macrocytes > 9 μm diameter	0–5	5–10	10–20	20–50	>50
Microcytes <6 μm diameter	0–5	5–10	10–20	20–50	>50
Hypochromia	0–2	3–10	10–50	50–75	>75
Poikilocytosis (generalized variations in shape)	0–2	3–10	10–20	20–50	>50
Burr cells	0–2	3–10	10–20	20–50	>50
Acanthocytes	<1	2–5	5–10	10–20	>20
Schistocytes	<1	2–5	5–10	10–20	>20
Teardrop poikilocytes (dacryocytes)	0–2	2–5	5–10	10–20	>20
Target cells (codocytes)	0–2	2–10	10–20	20–50	>50
Spherocytes	0–2	2–10	10–20	20–50	>50
Ovalocytes	0–2	2–10	10–20	20–50	>50
Stomatocytes	0–2	2–10	10–20	20–50	>50
Sickle cells (drepanocytes)	Absent	Report as 1+ to indicate presence; do not quantitate			
Polychromatophilia					
Adult	<1	2–5	5–10	10–20	>20
Newborn	1–6	7–15	15–20	20–50	>50
Basophilic stippling	0–1	1–5	5–10	10–20	>20
Howell-Jolly bodies	Absent	1–2	3–5	5–10	>10
Siderocytes (Pappenheimer bodies)	Absent	1–2	3–5	5–10	>10

Table 2. Common red cell synonyms

Recommended Nomenclature	Synonym	Common clinical conditions associated with
Acanthocyte	acanthoid cell, astrocyte, burr cell, prickle cell, pyknocyte, star cell, spur cell, thorn cell	Liver disease, vitamin E deficiency, postsplenectomy, abetalipoproteinaemia, McLeod RBC phenotype
Basophilic stippling	punctate basophilia	Lead poisoning, haemoglobinopathies, thalassaemia, abnormal haem synthesis
Bite cell	keratocytes	G6PD deficiency
Blister cell	puddle cell, eccentrocyte	Oxidative haemolysis, G6PD deficiency
Echinocyte	berry cell, burr cell, crenated cell, mulberry cell, poikilocyte, pyknocyte, spiculated cell, spur cell, sputnik cell, star cell	Liver and renal disease, pyruvate kinase deficiency, storage artefact
Elliptocyte	bacillary cell, cigar or rod shaped cell, ovalocyte, pencil cell	Hereditary elliptocytosis, iron deficiency
Howell-Jolly body		Hyposplenism, postsplenectomy, haemolytic anaemia, megaloblastic anaemia
Hypochromic cell	anulocyte, pessary form, ring form	Iron deficiency, thalassaemia
Irregularly contracted cell		G6PD deficiency, haemoglobinopathies
Macrocyte	macronormocyte, megalocyte	B12/folate deficiency, liver disease, MDS
Microcyte	micronormocyte	Iron deficiency, thalassaemia
Ovalocyte	bacillary cell, cigar or rod shaped cell, elliptocyte	Hereditary elliptocytosis, iron deficiency
Pappenheimer bodies		Sideroblastic anaemia, haemoglobinopathies,, hyposplenism
Poikilocyte	burr cell, irregular shaped cell, irregularly contracted cell, pyknocyte, spur cell	
Polychromatic cell	polychromatophilic cell	Haemolytic anaemia, haematinic treatment
RBC	erythrocyte, normocyte, discocyte	
Schistocyte	burr cell, helmet cell, horn cell, keratoschistocyte, pincer cell, poikilocyte, prickle cell, red cell fragment, schizocyte, thorn cell, triangular cell	Microangiopathic haemolytic anaemia, TTP, HUS, DIC, renal disease
Sickle cell	drepanocyte, holly leaf cell	Sickle cell anaemia and other sickle cell diseases
Spherocyte	spherical cell	Hereditary spherocytosis, ABO and warm AIHA, Clostridium perfringens sepsis, burns
Stomatocyte	cup cell, knizocyte, slit cell	Alcoholic liver disease, hereditary stomatocytosis
Target cell	codocyte, leptocyte	Liver disease, haemoglobinopathies, thalassaemia
Teardrop cell	dacrocyte, pear-shaped cell	myelofibrosis

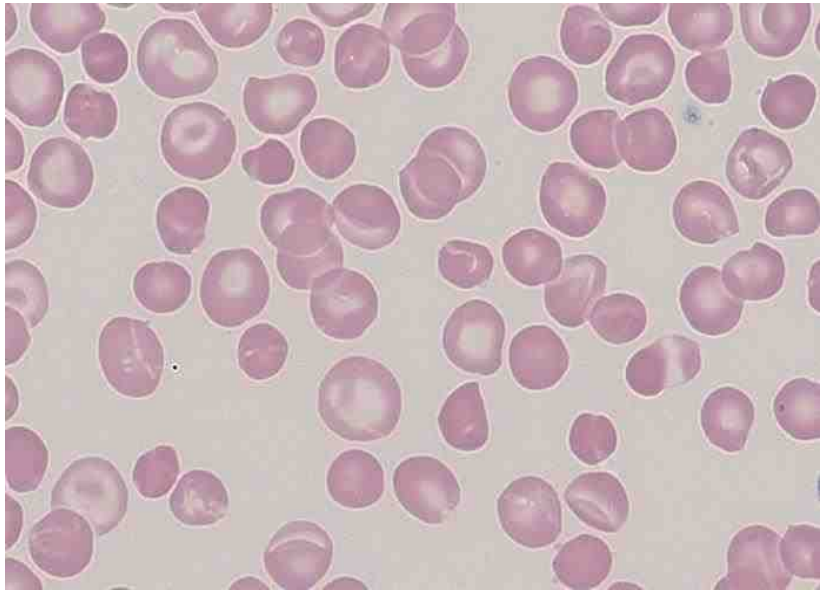

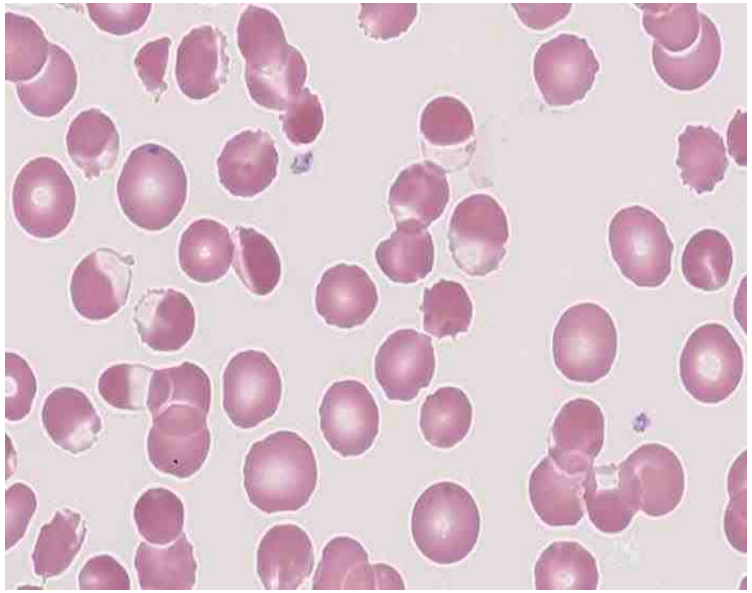

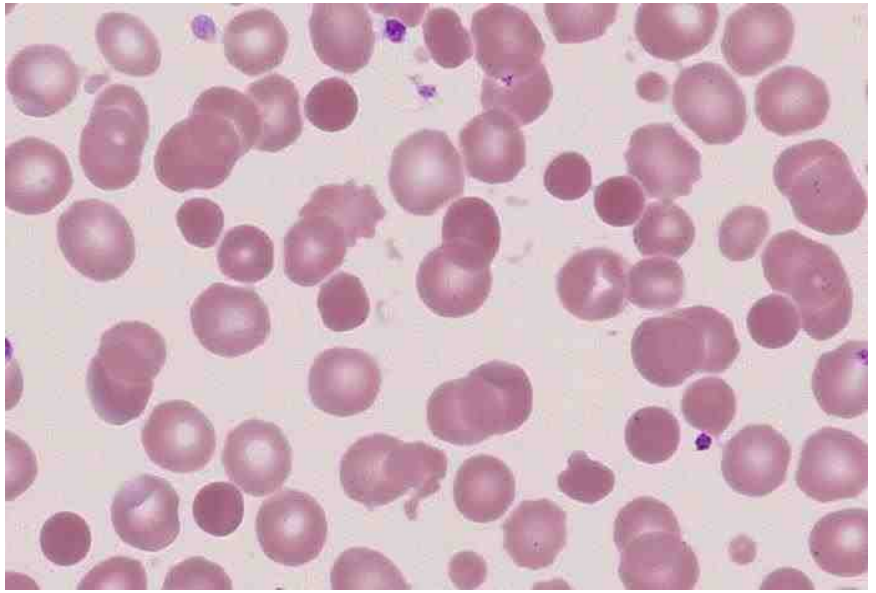

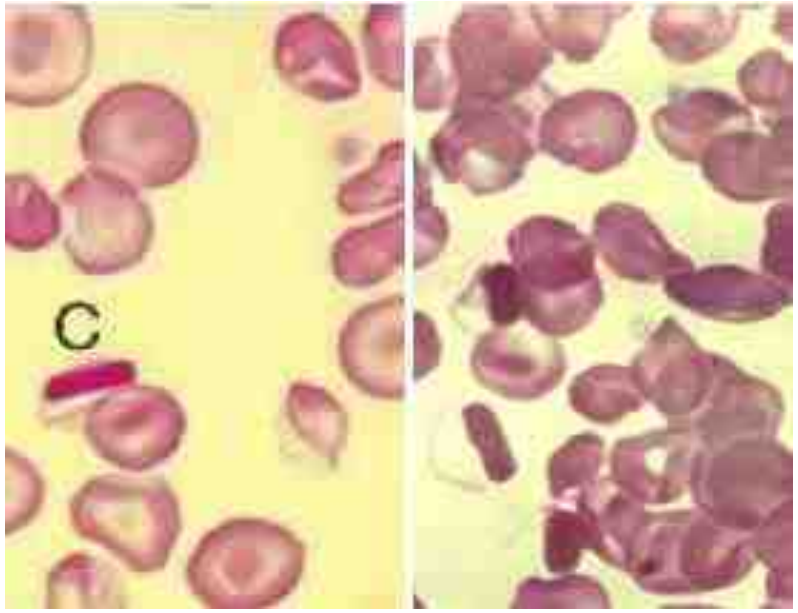
C

patient with compound heterozygosity for haemoglobin E and β° thalassaemia.
Shows marked anisocytosis and poikilocytosis.





M
a

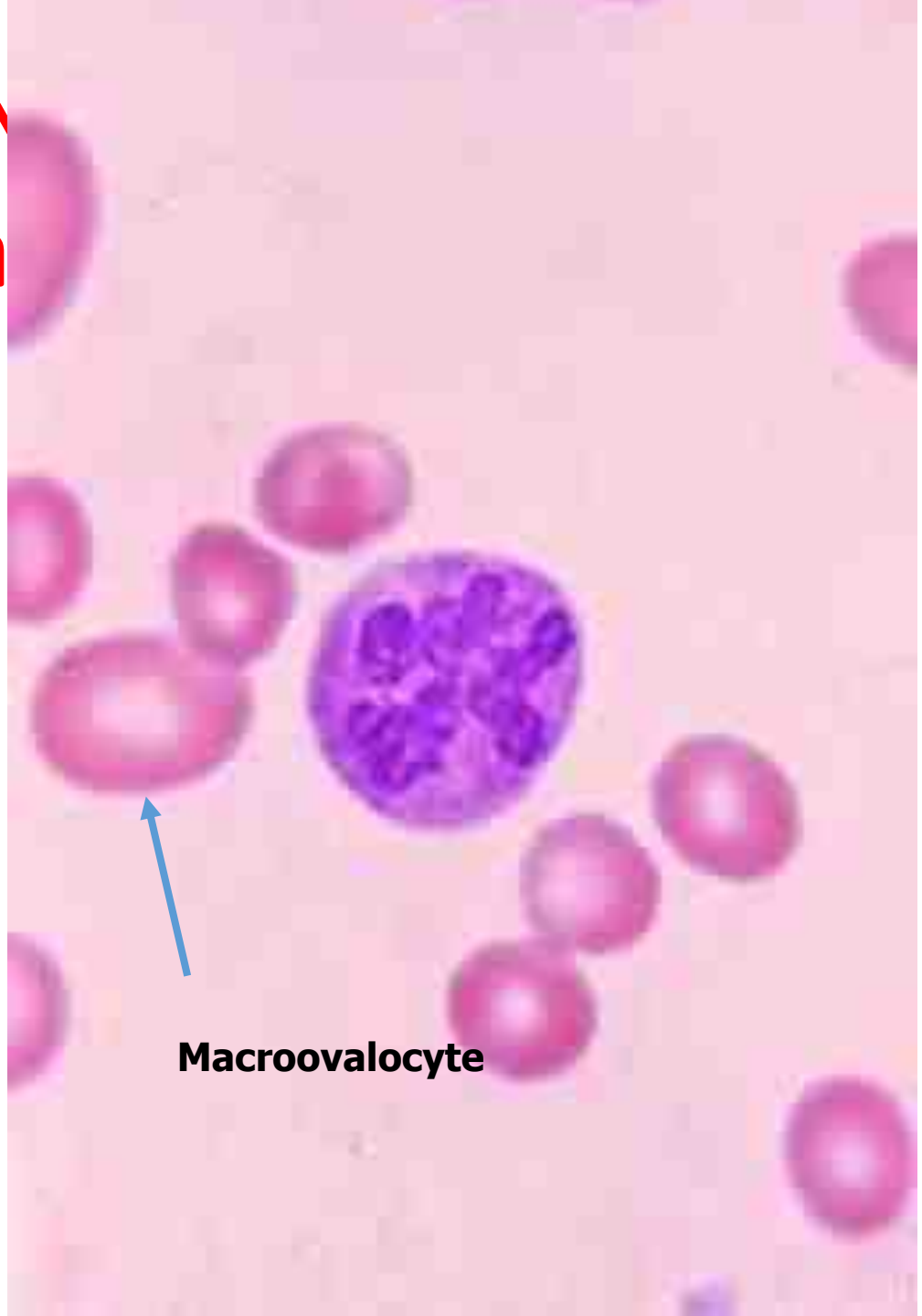

Peripheral blood film of a patient with a MDS showing two neutrophils. Both are macropolycytes and one shows a defect of nuclear segmentation resembling myelokathexis. The size of the cells and the amount of nuclear material suggests that they are *tetraploid cells*.

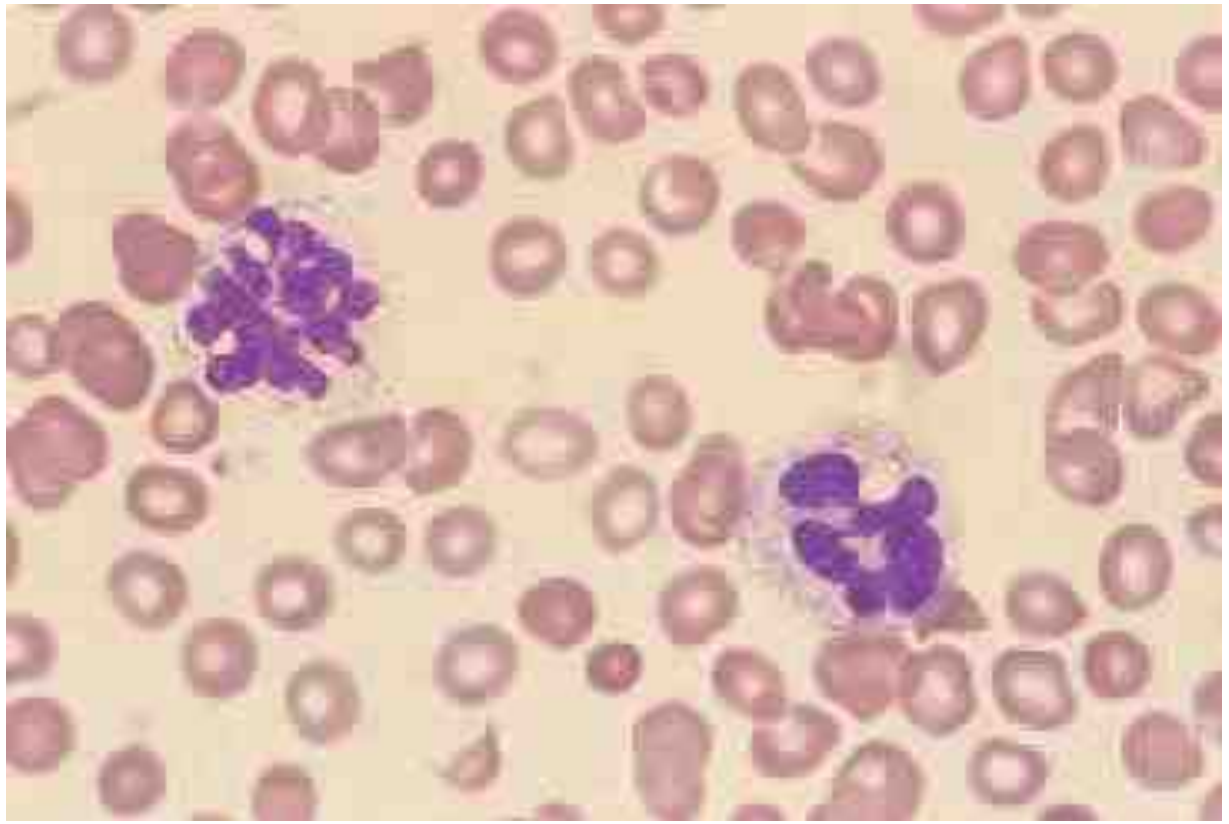

Macropolycytes

- *Is about **twice** the* size of a normal neutrophil ,**15–25 µm**
- Analysis of its DNA content shows that it is tetraploid rather than diploid, the number of lobes present being increased proportionately.
- ***Some macropolycytes are binucleated .***
- Occasionally seen in the blood of healthy subjects.
- Increased numbers are seen in an inherited (***autosomal dominant***) condition in which ***1–2%*** of neutrophils are giant with ***six- to 10-lobed nuclei***, or with **twin mirror-image nuclei** .
- Increased numbers, together with rather non-specific dysplastic features, have been described in **DiGeorge's syndrome**

Macropolycytes

- Macropolycytes, including binucleated cells, have been observed following the ***administration of G-CSF*** and are present in increased numbers in megaloblastic anaemia.
- In megaloblastic anaemia they have a DNA content varying between diploid and tetraploid
- ***In contrast to hypersegmented neutrophils, they are derived from giant metamyelocytes.***
- They have also been reported in **chronic infection**, **CML** and **other myeloproliferative disorders**, and following the administration of **cytotoxic drugs** and **antimetabolites**.

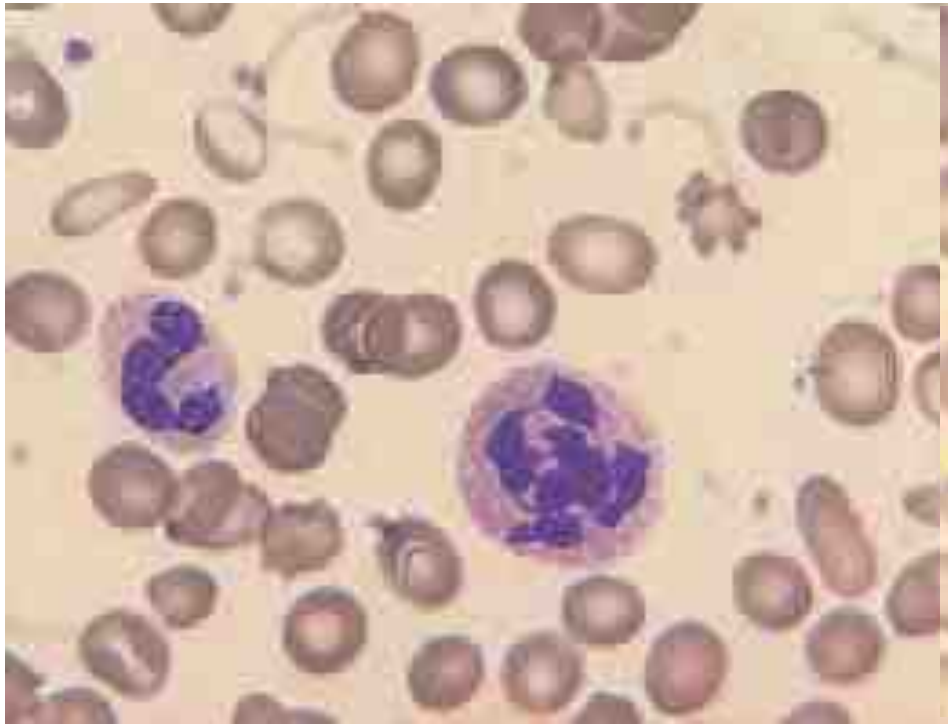

Peripheral blood film of a patient with a MDS showing a ***macropolycyte***, which is twice the size of the adjacent normal, neutrophil. The nucleus is also twice normal size and shows increased nuclear segmentation; it is likely that this is a tetraploid cell. In addition the film shows anisochromasia.

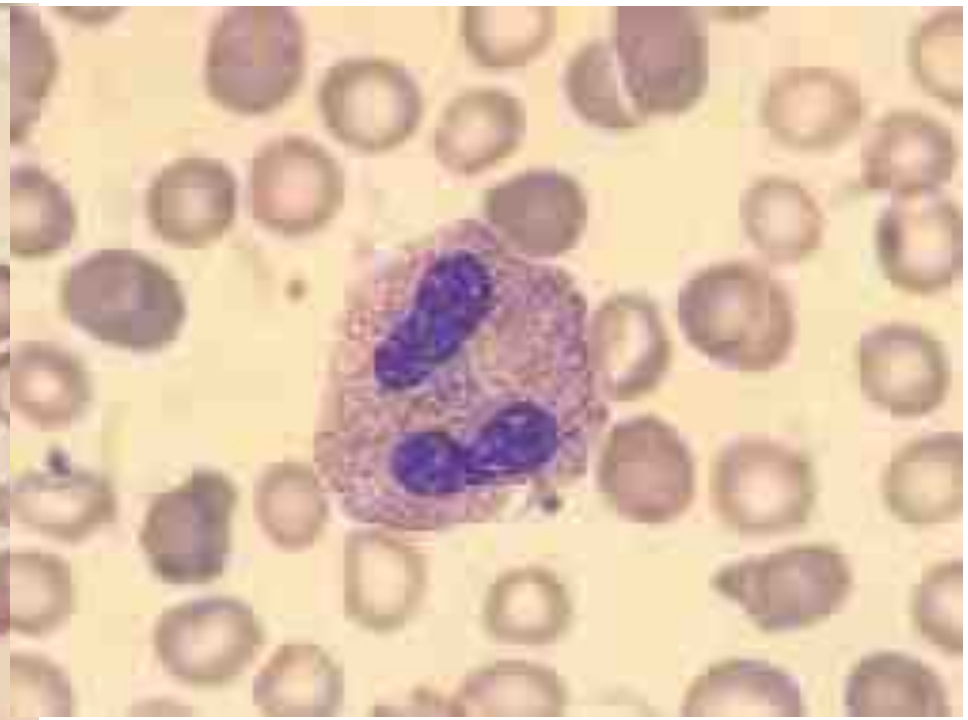

Peripheral blood film of a patient with CLL and reversible chlorambucil-induced myelodysplasia showing a binucleated tetraploid neutrophil.

Megakaryopoiesis
&
Thrombopoiesis

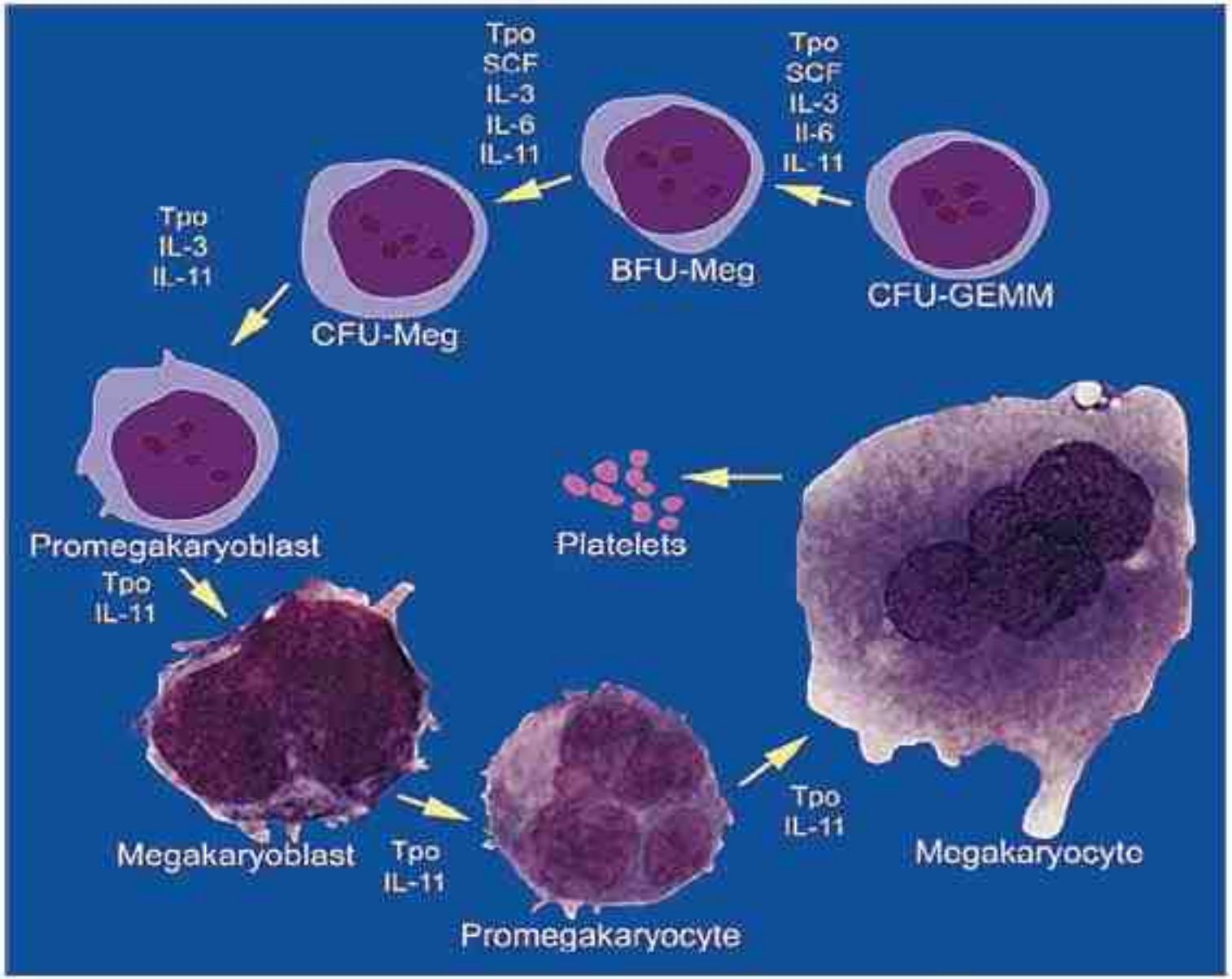

شکل ۱-۲۶: سیر تکاملی رده پلاکتی و فاکتورهای رونویسی (A)و فاکتورهای رشد مختلف (B) که در مسیر ترومبوپوئز حائز اهمیت هستند [۱۵]

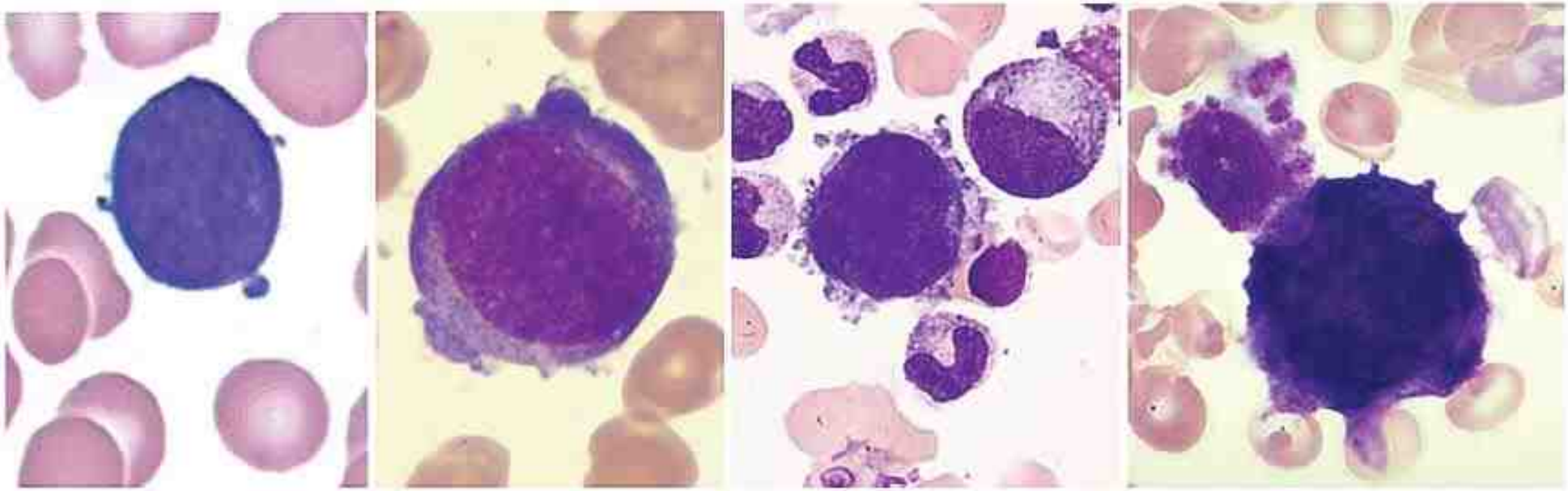

شکل ۷-۲۶: مگاکاریوبلاست (2n) غیر لوبوله، با سیتوپلاسم بازوفیلیک، N/C بالا و سیتوپلاسم نارس

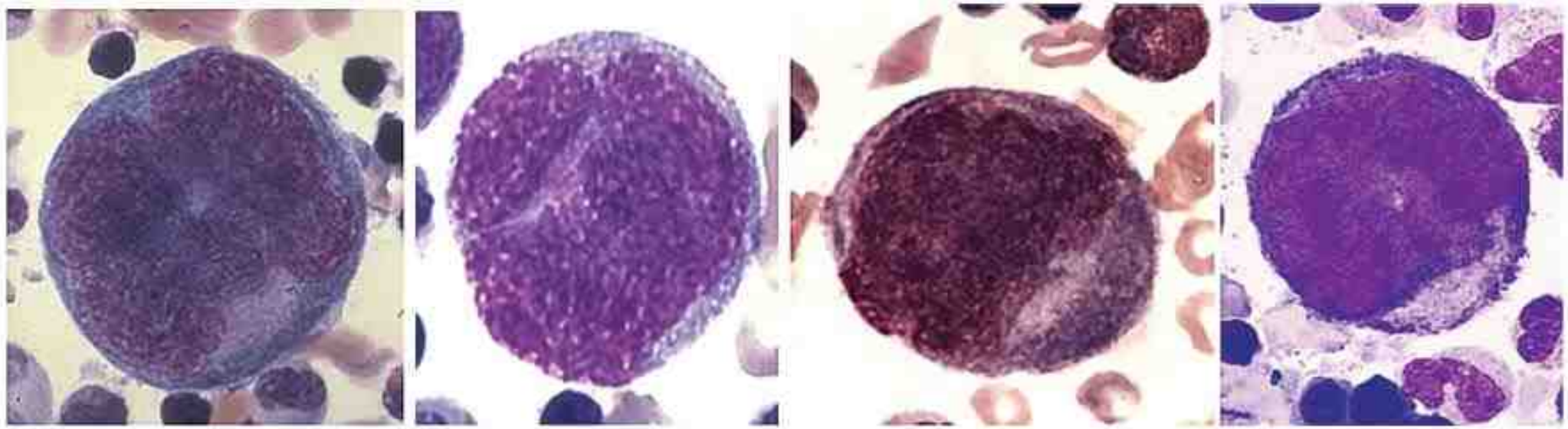

شکل ۸-۲۶: پرو مگاکاریوسیت یا سلول MK-II پلی‌پلوئید (4n) با N/C بالا، لوبولاسیون و DMS ناچیز، سیتوپلاسم آبی و کم

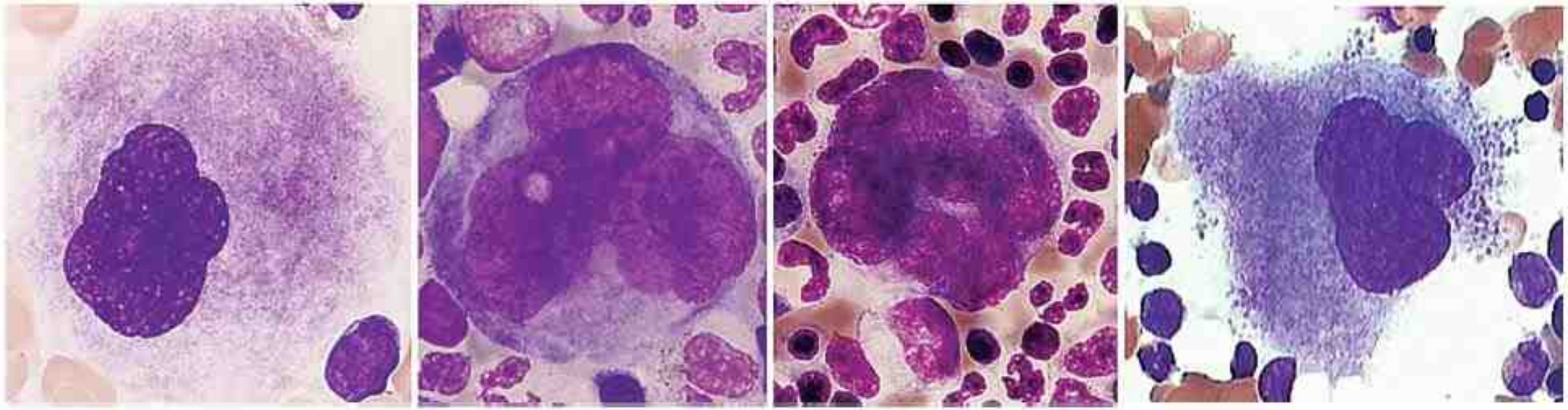

شکل ۹-۲۶: انواع مگاکاریوسیت بالغ نوع MK-III که بسیار بزرگ، چند لوبوله یا چندهسته‌ای، اسیدوفیلیک با حاشیه‌ای نامنظم و در حال تولید پلاکت و پروپلاکت می‌باشد.

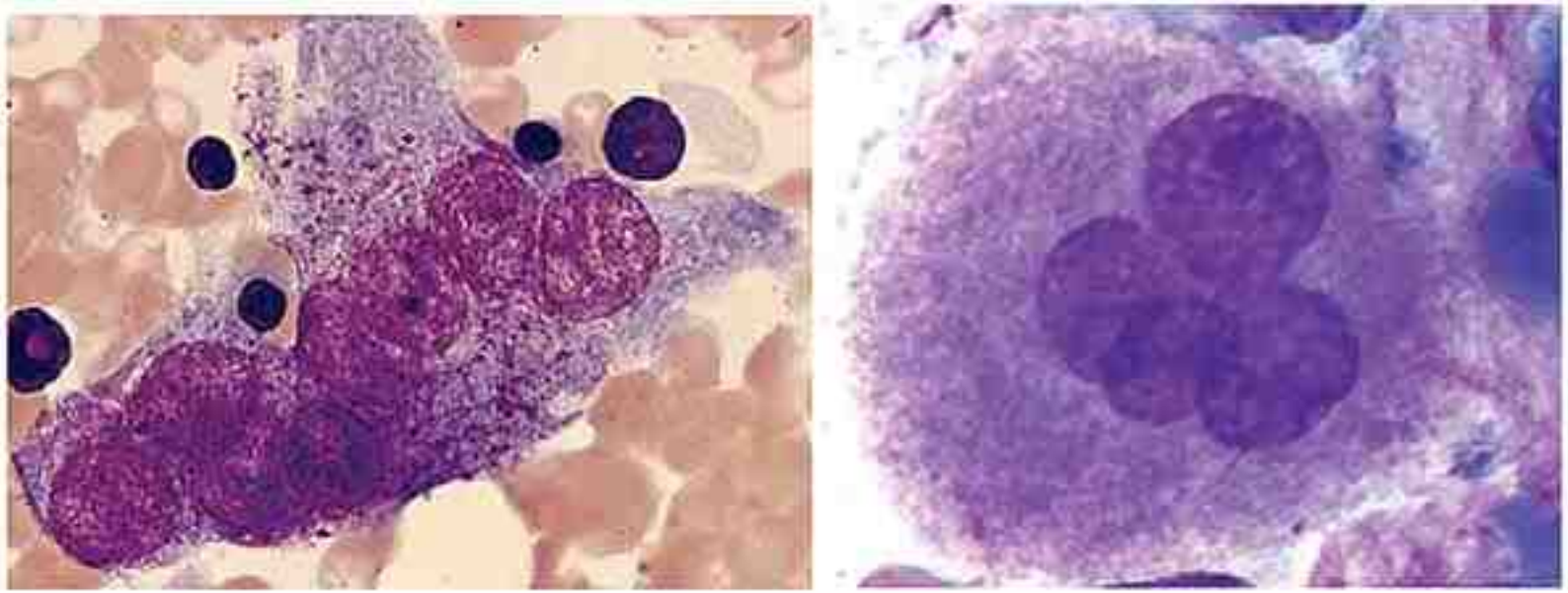

شکل ۱۰-۲۶: تفاوت‌ها و شباهت‌های یک مگاکاریوسیت بالغ با یک اوستئوکلاست

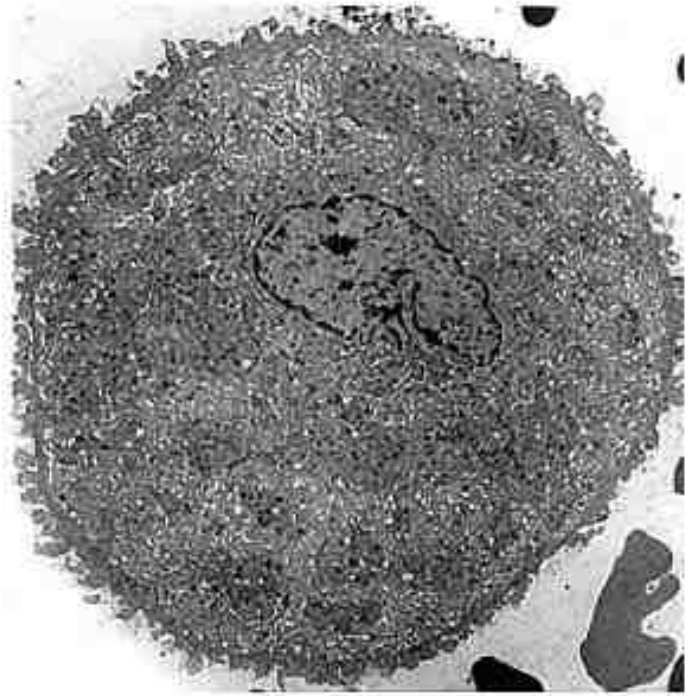

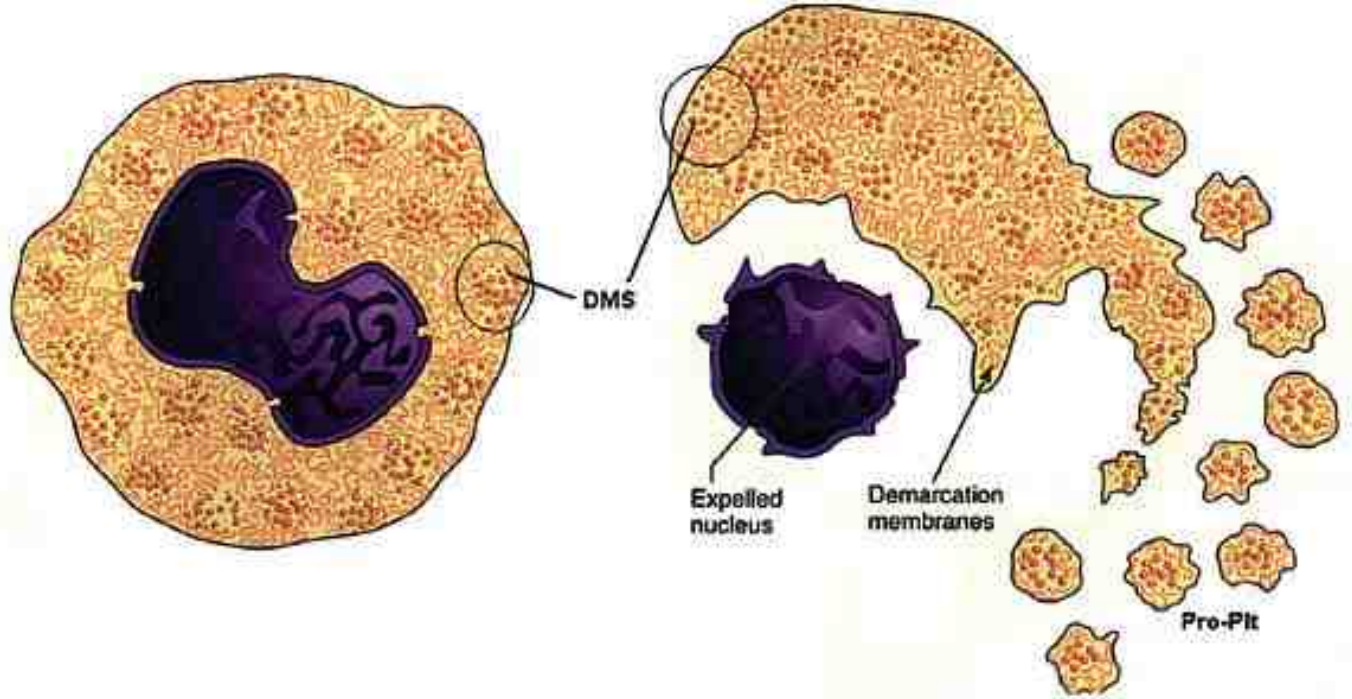

شکل ۶-۲۶: مگاکاریوسیتی با سیستم کامل DMS که منشاء پروپلاکت‌ها و پلاکت‌های خون محیطی محسوب می‌شوند [۲۰].

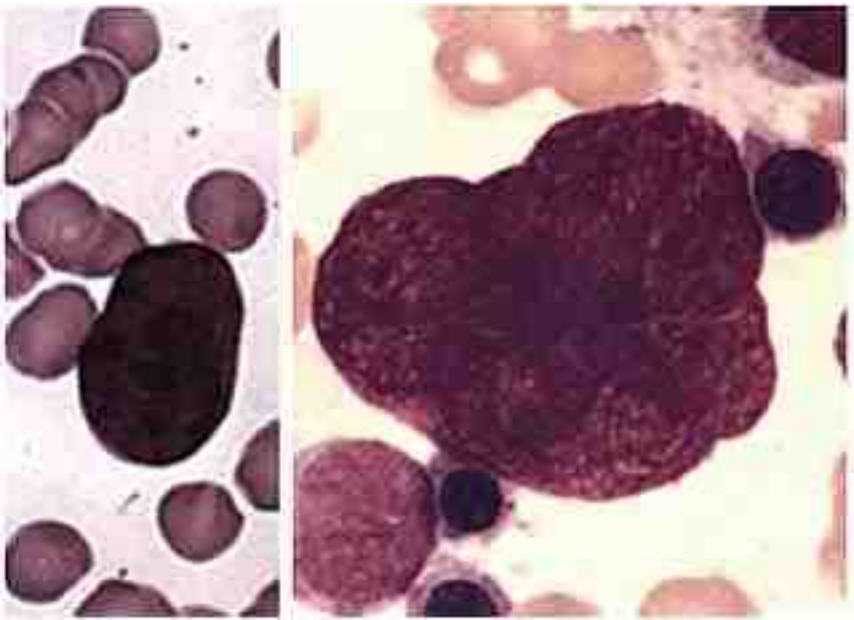

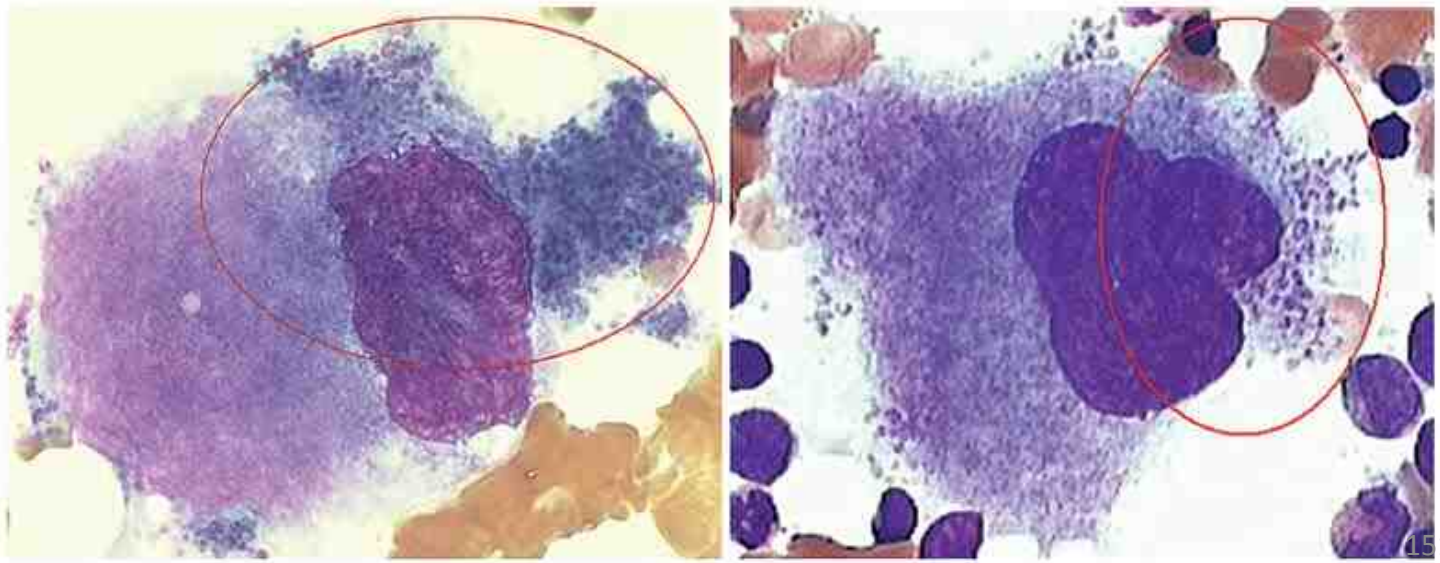

شکل ۱۸-۲۶:تشکیل DMS و جدا شدن پلاکت‌ها و پروپلاکت‌ها از مگاکاریوسیت‌های بالغ و غول پیکر BM [۲۵]

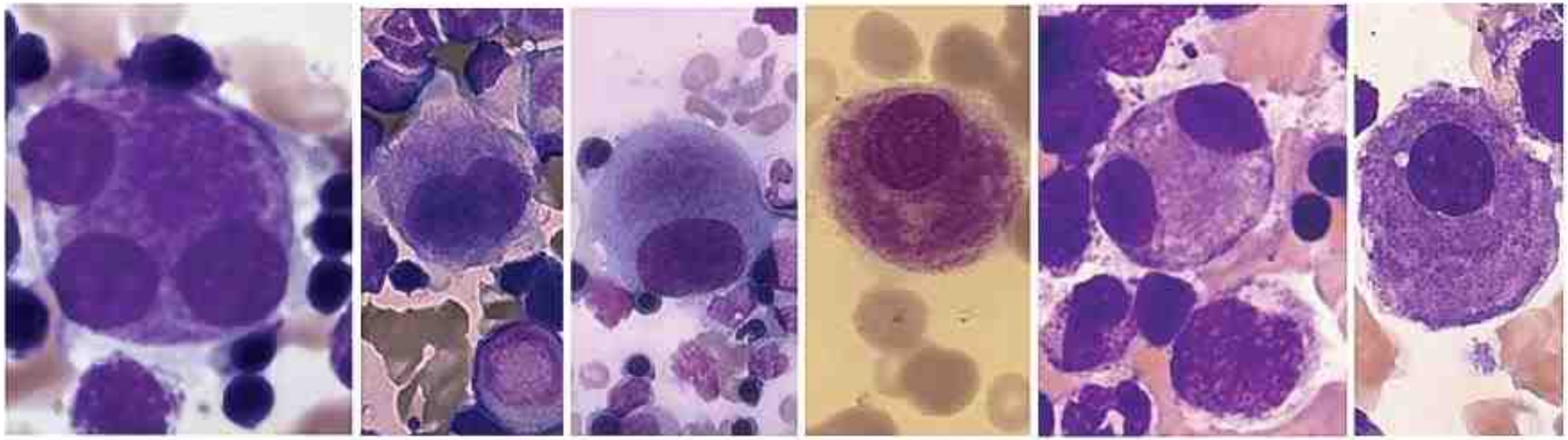

شکل ۱۹-۲۶: تصاویر مختلفی از انواع میکرومگاکاریوسیت (میکروکاریوسیت)

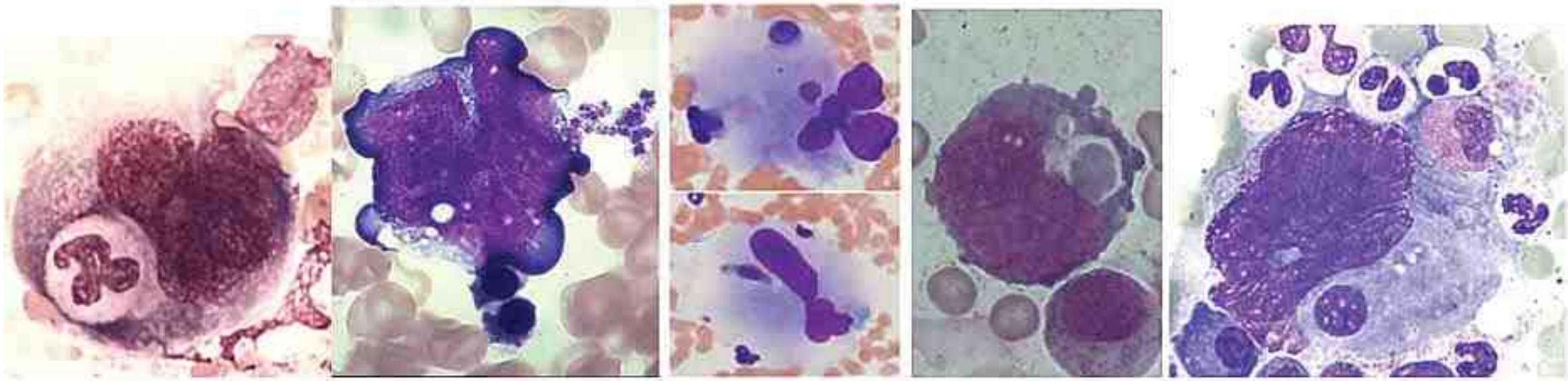

شکل ۲۰-۲۶: امپریوپولسیس لکوسیت‌ها و اریتروسیت توسط مگاکاریوسیت

20	PLT	59	RL	10^9/L	135 - 440
21	MPV	17.0	RH	fL	6.5 - 12.0
22	PDW	16.3	R		15.0 - 17.0
23	PCT	0.101	RL	%	0.108 - 0.282
24	P-LCC	43	R	10^9/L	30 - 90
25	P-LCR	72.9	RH	%	11.0 - 45.0

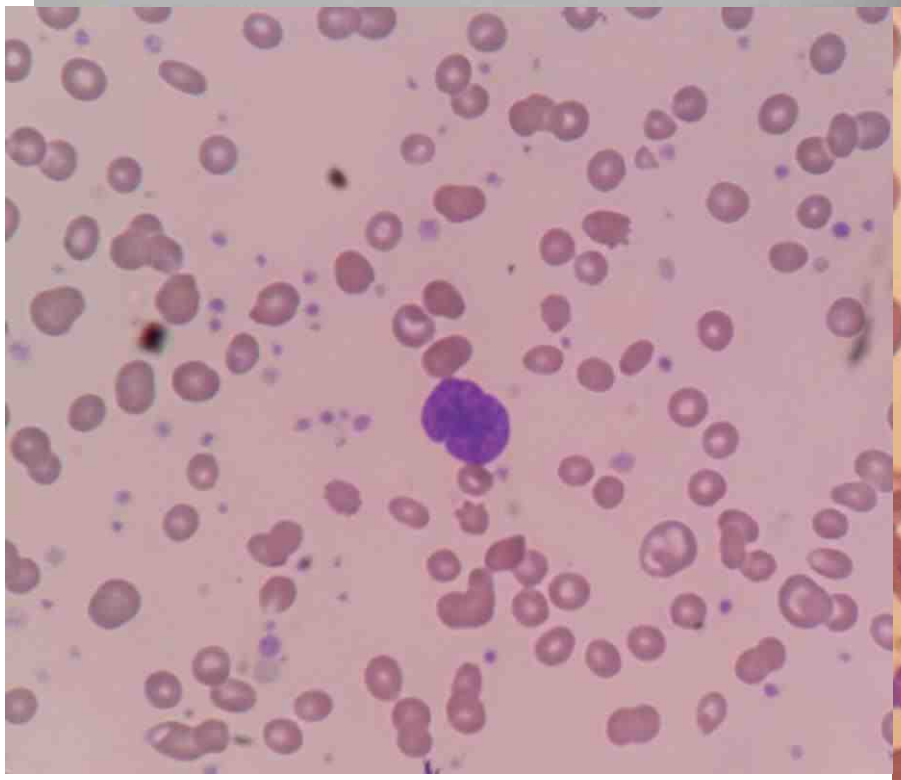

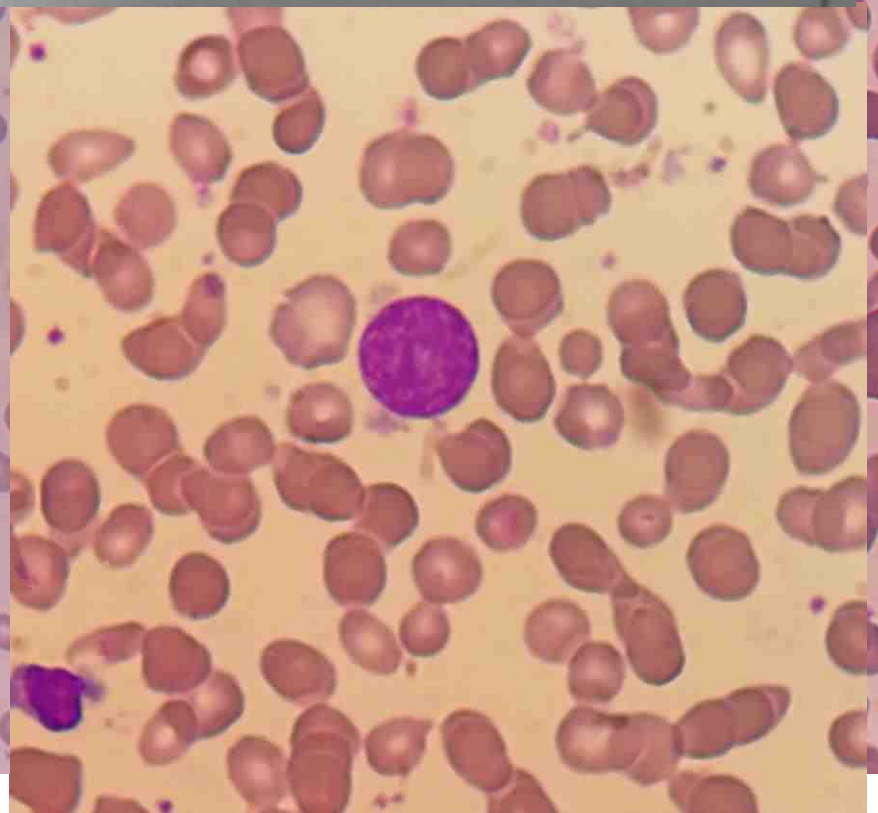

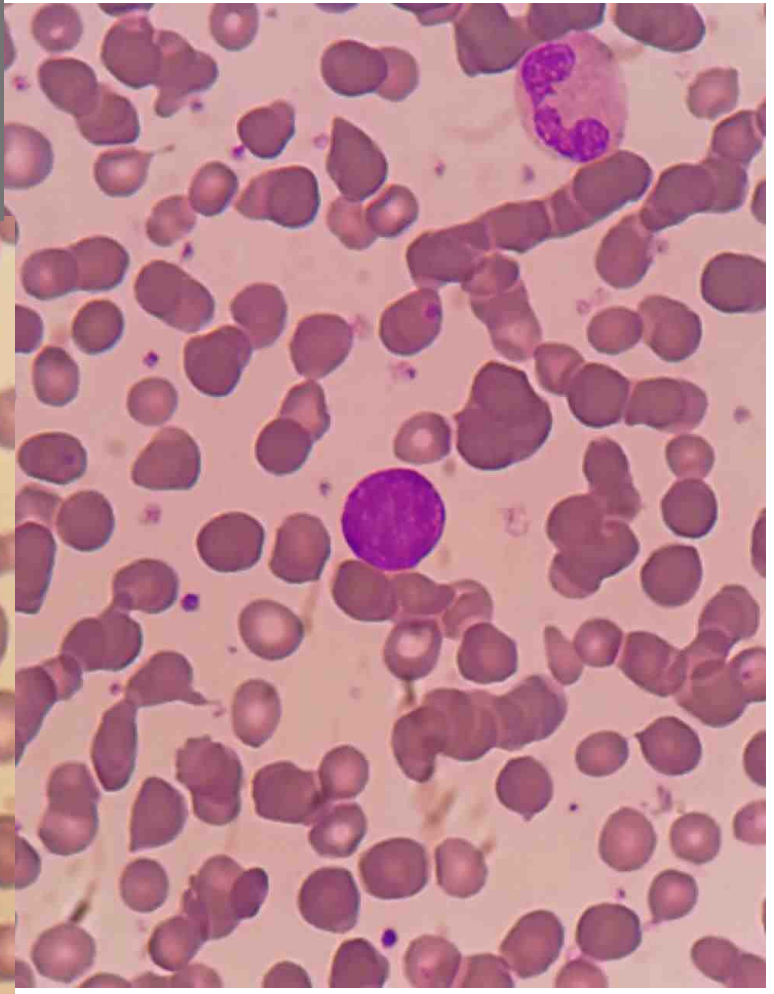

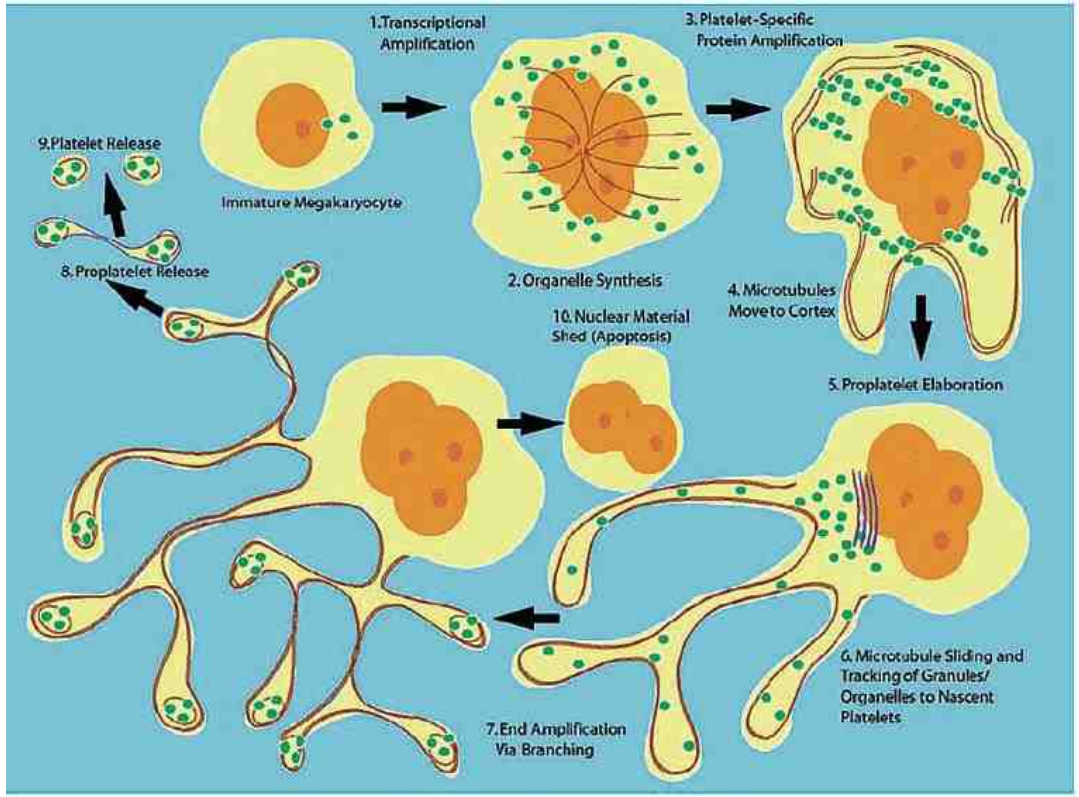

شکل ۱۱-۲۶: مراحل تشکیل پروپلاکت و پلاکت از مگاکاریوسیت [۱۵]

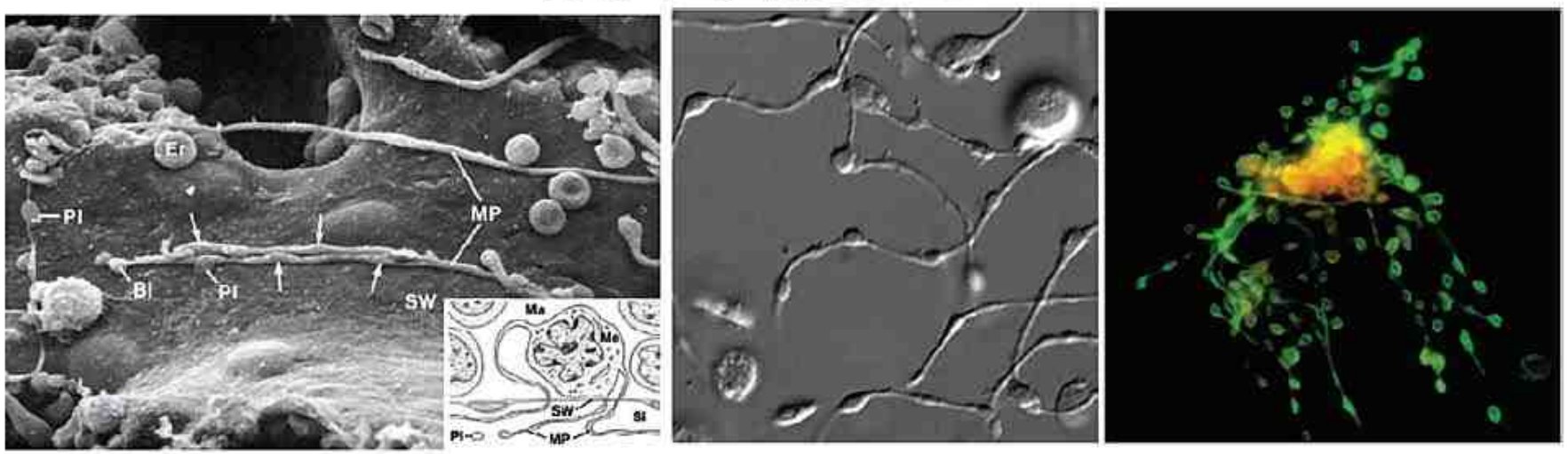

شکل ۱۲-۲۶: تصویر SEM و میکروسکوپ فلورسانت از پروپلاکت‌های اولیه که شکلی میسیلیوم یا جوانه مانندی را ایجاد می‌کند. در این روش از تیازول نارنجی استفاده می‌شود که با اتصال به RNA پروپلاکت‌ها شدت فلورسانت ۳۰۰۰ برابری را در مقایسه با پلاکت‌های بالغ ایجاد می‌کند [۱۵].

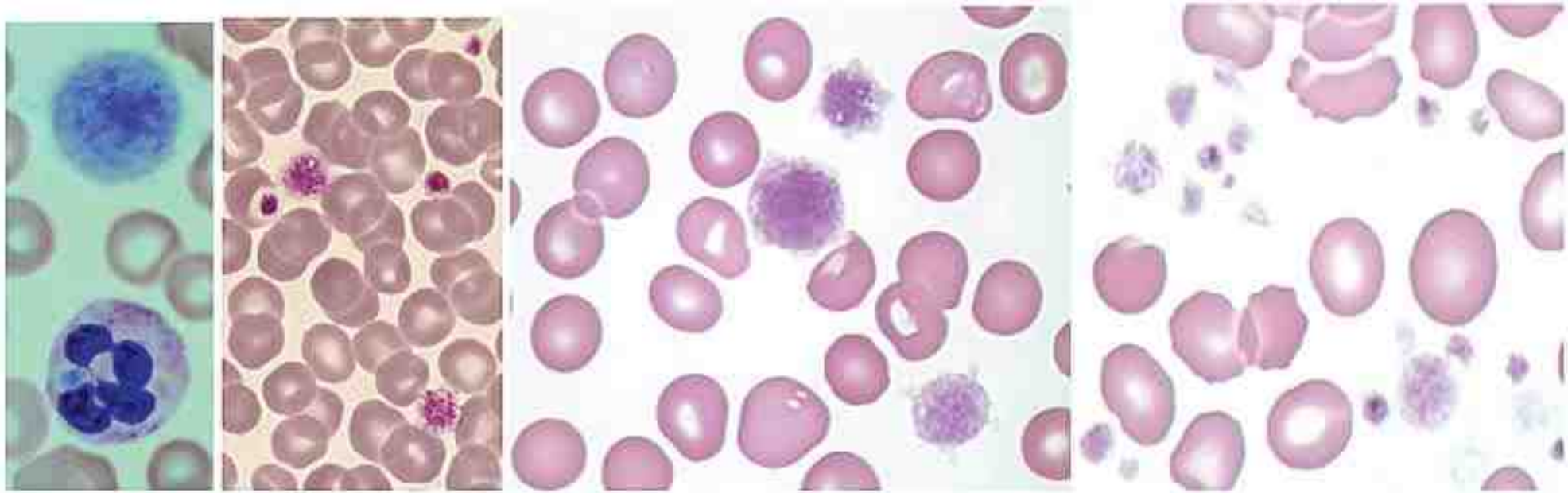

شکل ۱۳-۲۶:جایانت‌پلاکت‌های بزرگ در گستره خون محیطی بیمار مبتلا به ITP و آنومالی می‌هگلین

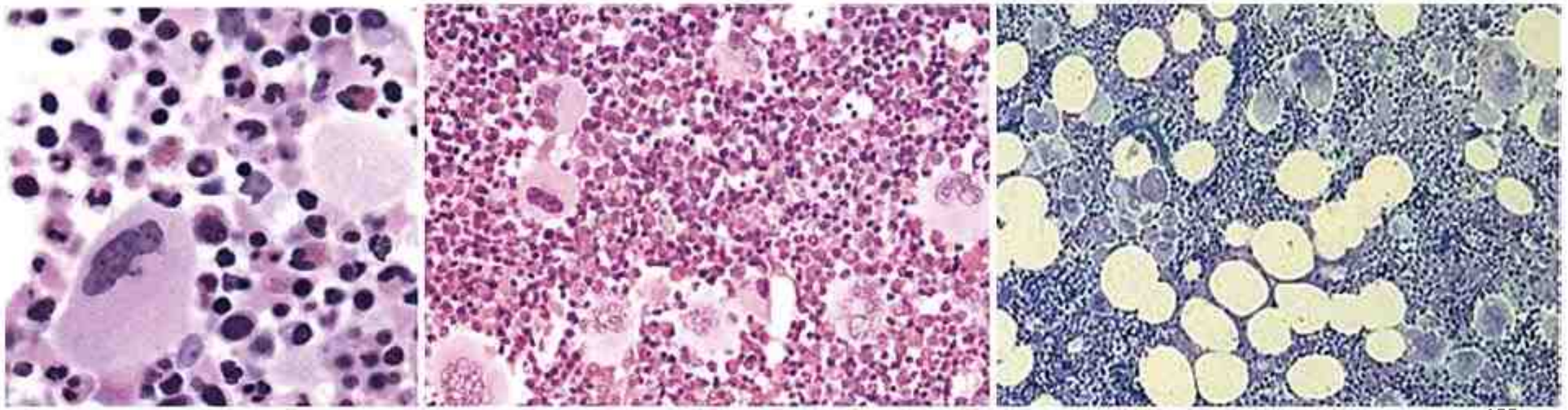

شکل ۱۶-۲۶:حضور مگاکاریوسیت‌های بزرگ و متمایز در بیوپسی از BM

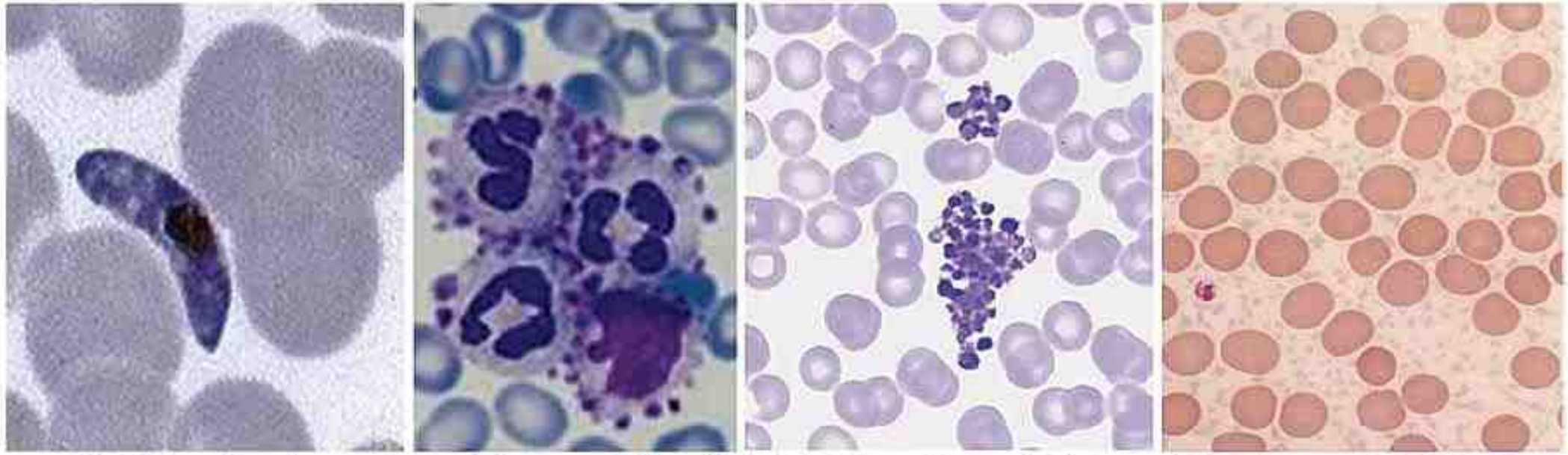

شکل ۲۱-۲۶: از راست به چپ: کرایوگلبولینمی، میکرواگرگاسیون، ستلایتیسم (پلاکت اقماری) و گامت مالاریا در خون محیطی که ممکن است در شمارش پلاکت تداخل ایجاد کنند.

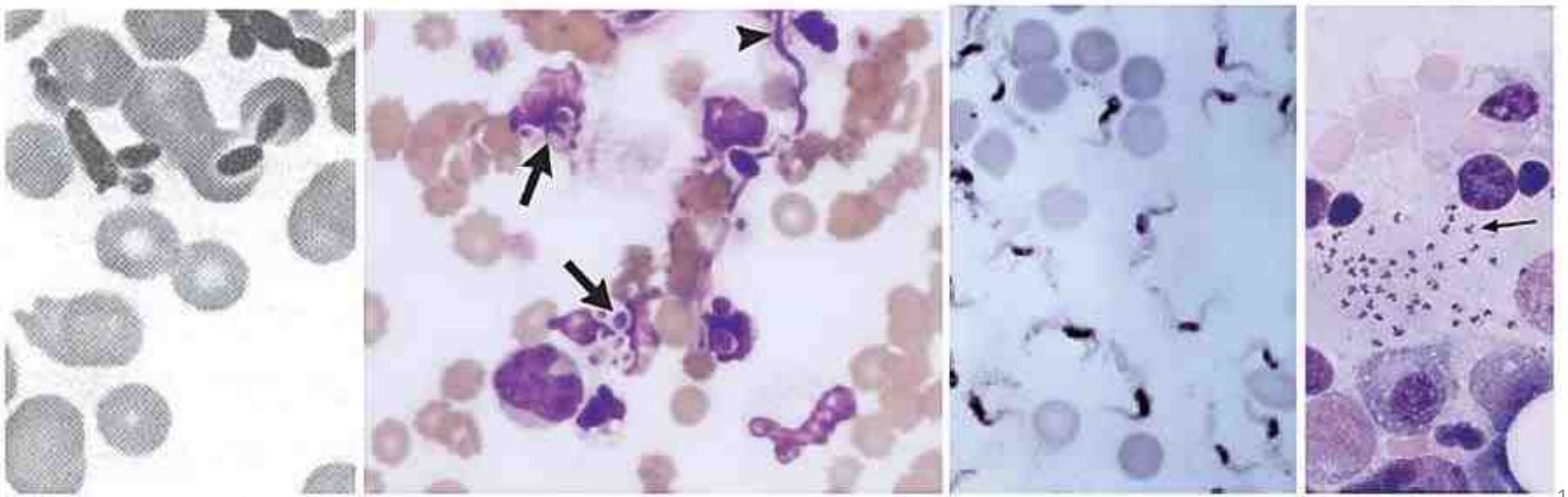

شکل ۲۲-۲۶: از راست به چپ: لیشمانیا، تریپانوزوما، کاندیدیا آلبیکنس در خون محیطی که ممکن است در شمارش پلاکت تداخل ایجاد کنند.

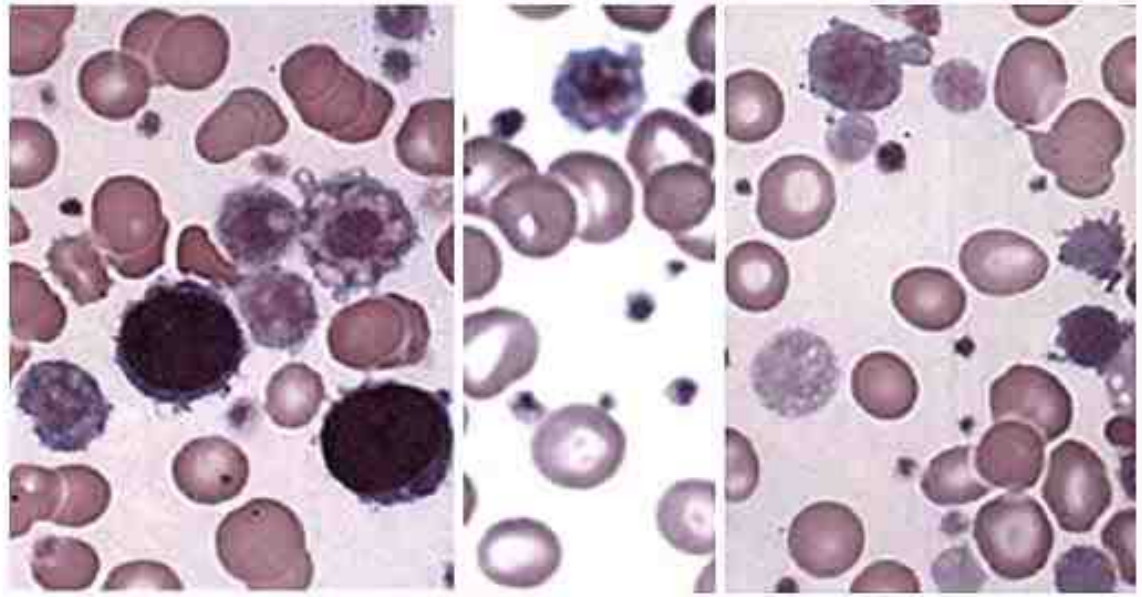

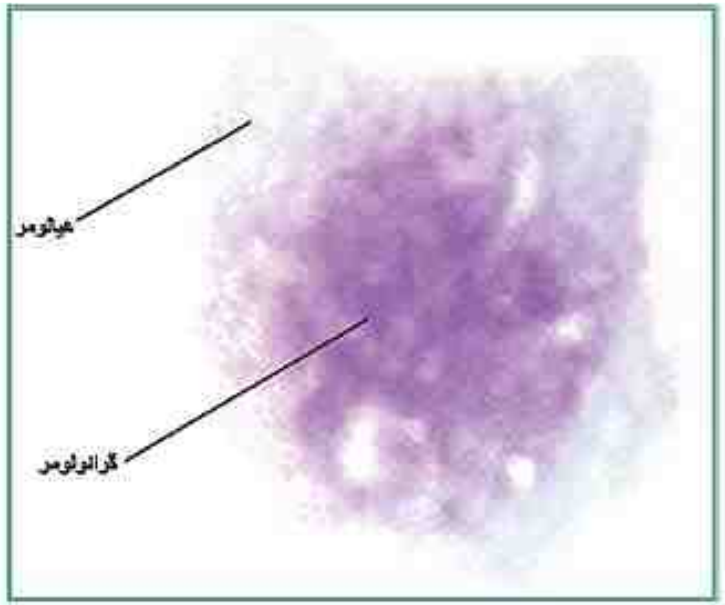

شکل ۲۵-۲۶: منظره دو قسمتی از پلاکت متصل به لام که در آن ناحیه هیالومر جدای از گرانولومر دیده می‌شود. این حالت نه‌تنها در مورد پلاکت‌های معمولی بلکه درمورد جایانت‌پلاکت‌های بزرگ نیز مشاهده می‌شود که ندرتاً در چنین مواردی ممکن است با لنفوسیت نیز اشتباه گرفته شوند. در تصویر سمت چپ دو مگاکاریوسیت کوتوله با پلاکت‌هایی که در حال انشعاب از آن هستند، نیز مشاهده می‌شود.

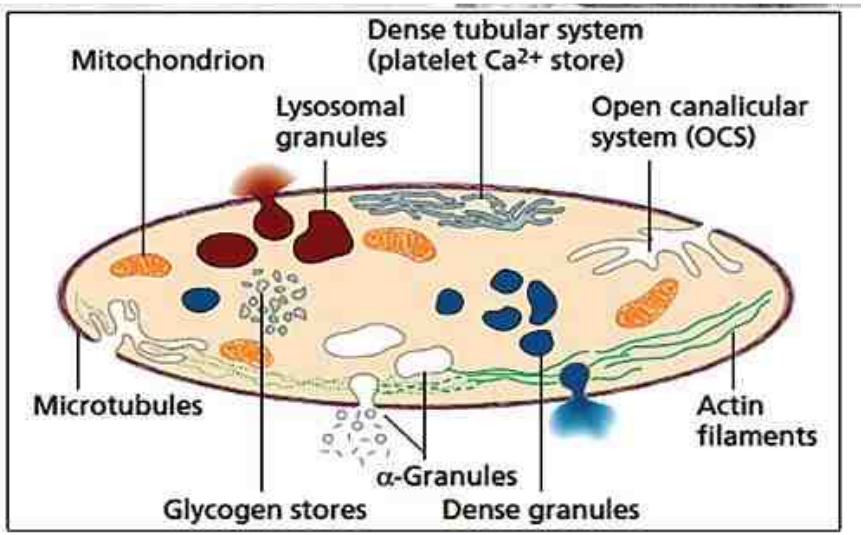

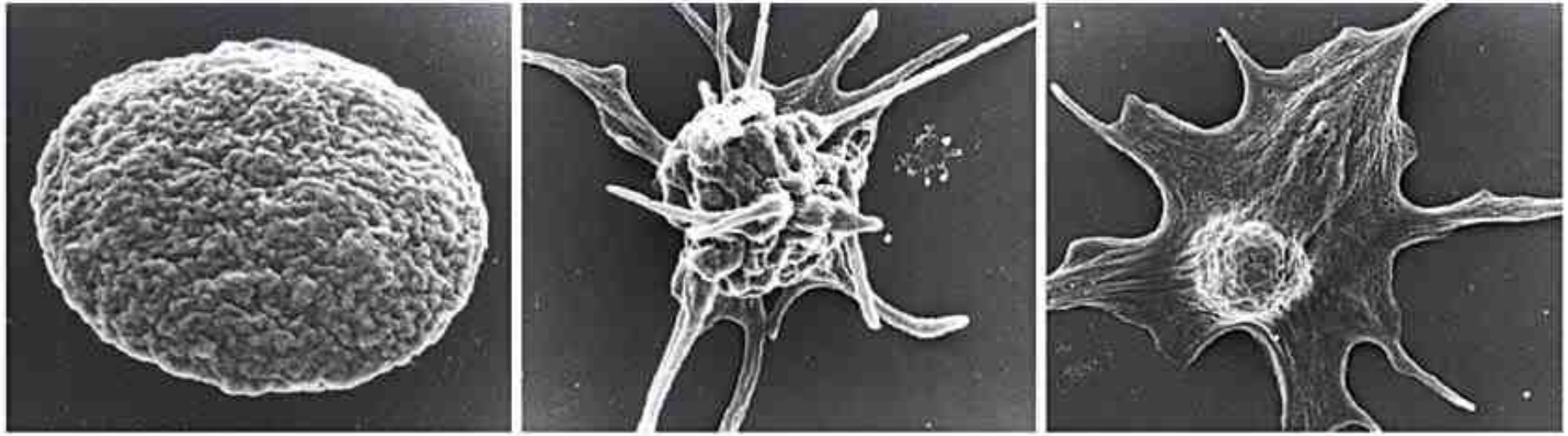

شکل ۲۶-۲۶: تصویر پلاکت در سه فرم دیسکوئید (غیرفعال)، دندریتیک فرم (نیمه فعال) و فرم مسطح یا نیمرو مانند (فعال) که همان‌طوری‌که مشهود است گلیکوکالیکس در فرم دیسکوئید آن زبر، ضخیم و شبیه مغز دیده می‌شود [۱۵].

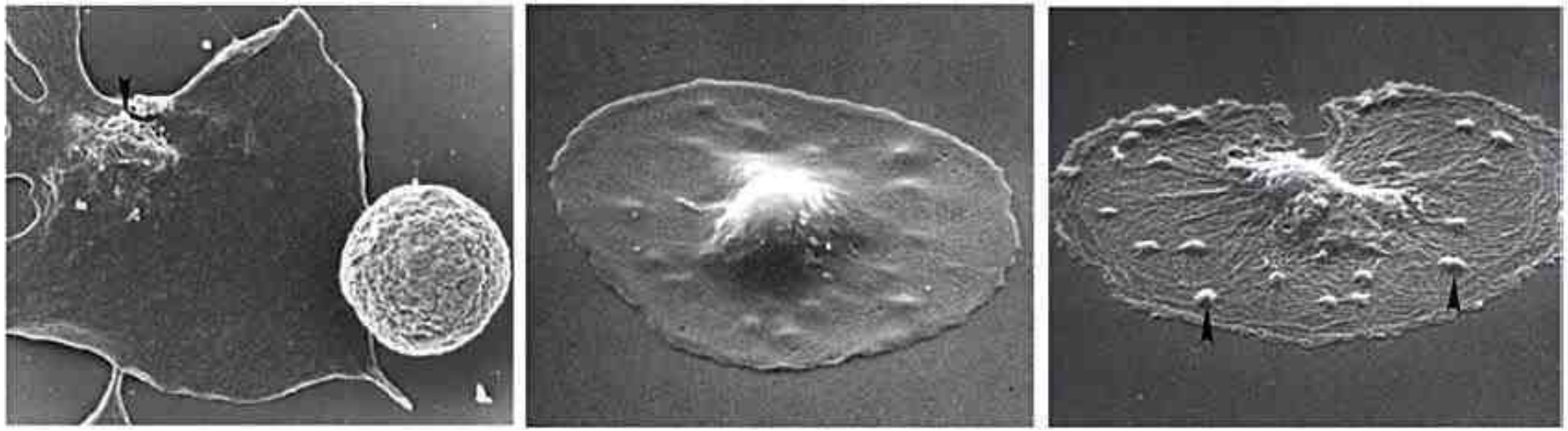

شکل ۲۷-۲۶: پلاکت فعال و نیمرو مانند (شبیه کلاه مکزیکی) متصل به سطح لام که به دو ناحیه گرانولومر (توده گرانول‌دار مرکزی) و هیالومر تبدیل می‌شود. در شکل سمت راست دگرانولاسیون ناقص گرانول‌های هیالومر در اثر مصرف داروی آسپرین و اختلال در مسیر سیکلواکسیژناز نشان داده شده است [۱۵].



ای پلاکتی CD41.

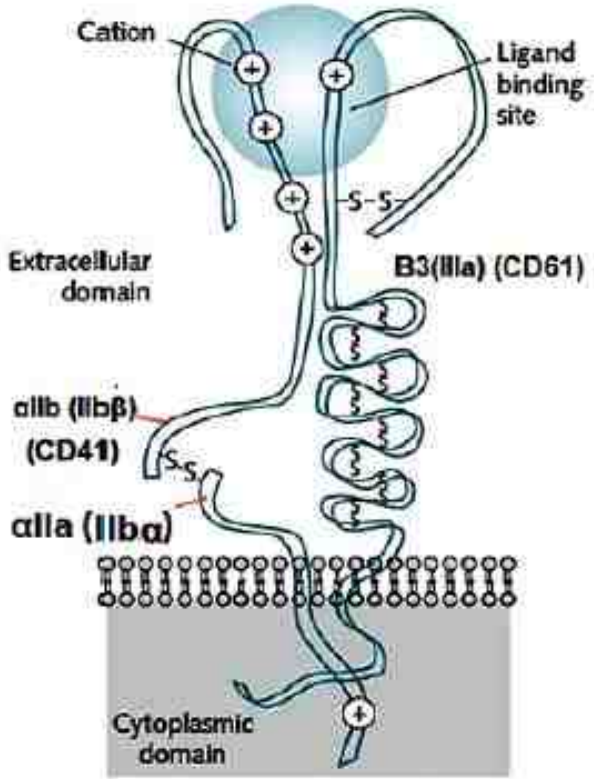

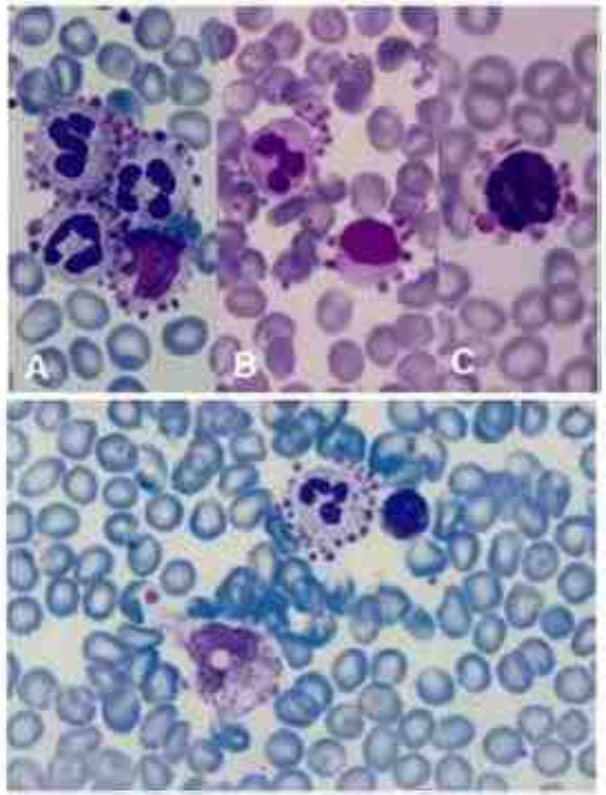

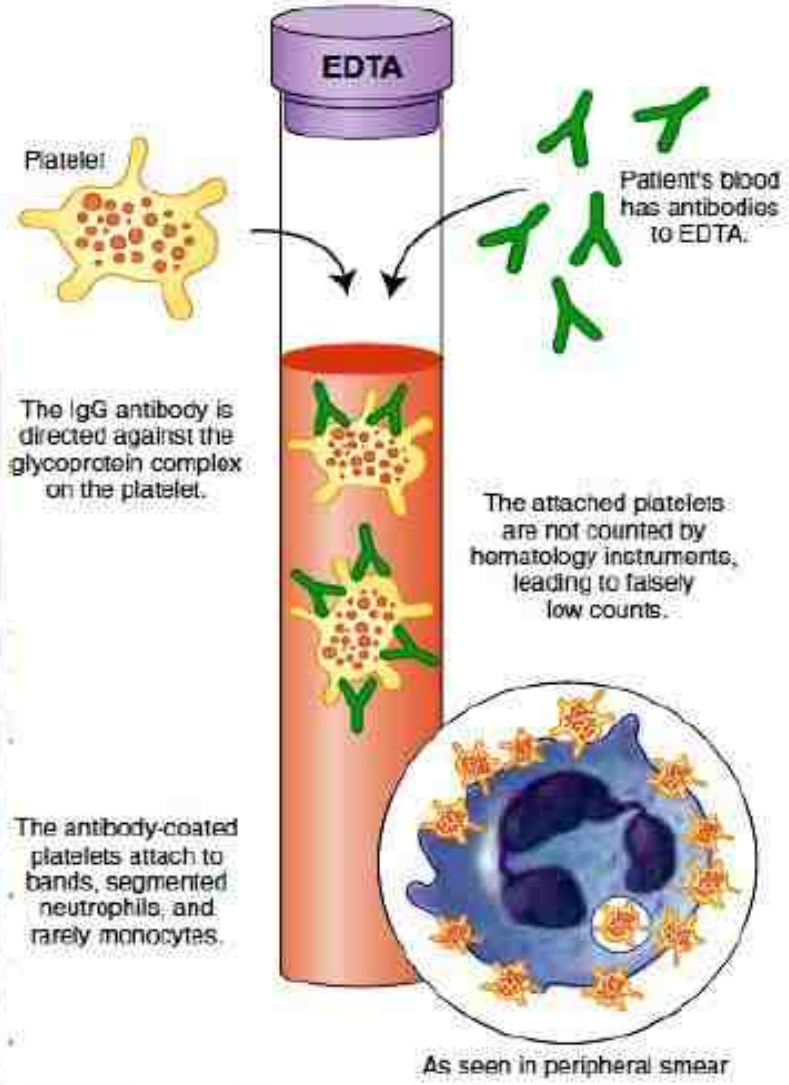



شکل ۳۶
CD42 و

شکل ۳۷-۱۰: پدیده ستلایتیسم ناشی از حضور آنتی‌بادی ضد EDTA-GP-IIb/IIIa و فاگوسیت پلاکت‌ها توسط مونوسیت یا نوتروفیل که گاهی به‌صورت واکوتولاسیون مشاهده می‌شود. این آنتی بادی به صورت طبیعی در بدن برخی از افراد بر علیه برخی از پاتوژن‌ها یا فلورنرمال‌های روده‌ای تشکیل شده و زمانی که EDTA (اتیلن دی آمین تترا استیک اسید) با خاصیت آنیونی خود به دومین کاتیونی GP-IIb/IIIa متصل و باعث ظهور نئو آنتی‌ژن در آن می‌شود، به GP-IIb/IIIa تغییر یافته در سطح پلاکت متصل شده و به طریقی پلاکت را اوپسونیزه می‌کند. در مرحله بعد این آنتی‌بادی-های متصل به پلاکت از طریق دم Fc خود به FCγR سطح لکوسیت‌ها (نوتروفیل، لنفوسیت، مونوسیت، بازوفیل و انوزینوفیل) و حتی دیگر پلاکت‌های +FCγR متصل شده و باعث بروز ستلایتیسم (استقرار پلاکت‌ها پیرامون لکوسیت‌ها) و اگریگاسیون پلاکتی می‌شوند. البته استفاده از سیترات سدیم باعث بروز فرایند فوق نشده و لذا ستلایتیسمی ایجاد نمی‌شود.

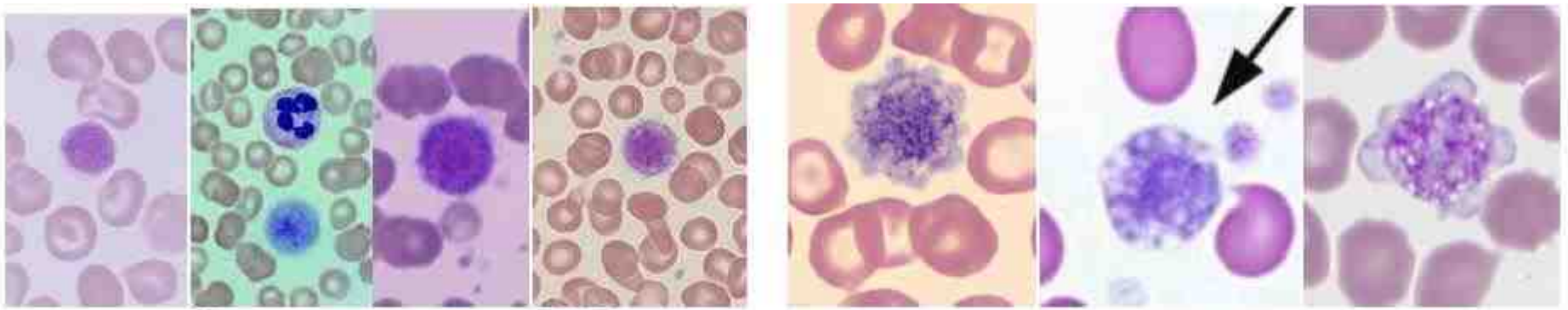

شکل ۳۸-۱۰: تفاوت جایانت پلاکت رتیکولار (جوان) با یک جایانت پلاکت معمولی که هردو باعث افزایش اندکس P-LCR می‌شوند ولی فقط پلاکت رتیکولار مقدار IPF را افزایش می‌دهد.

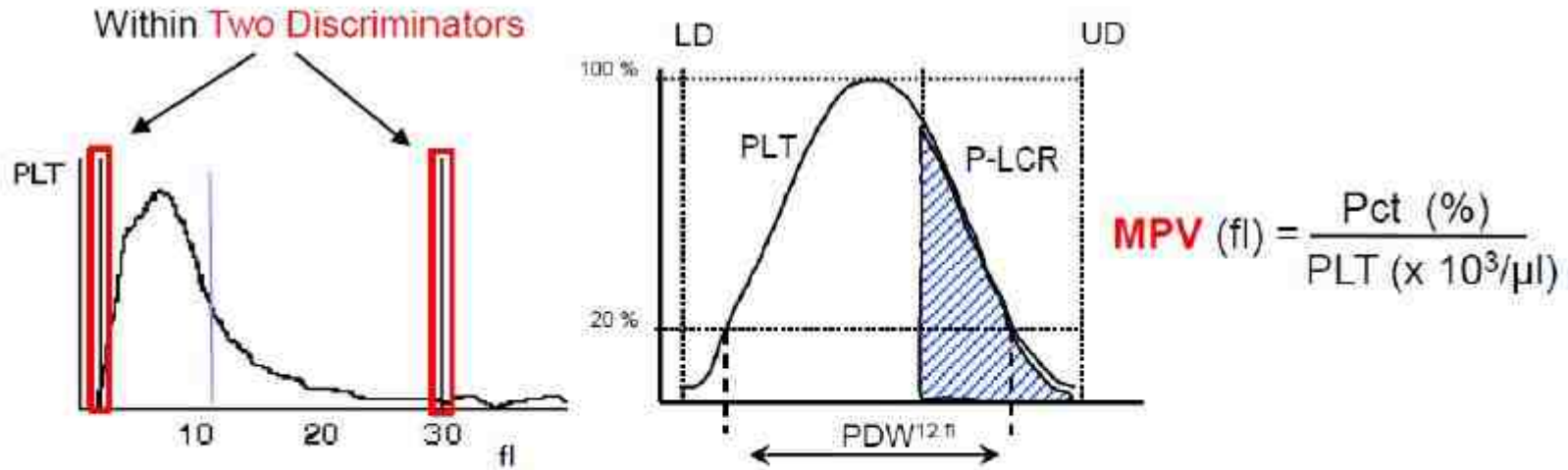

شکل ۳۹-۱۰: هیستوگرام PLT توسط دو ممیز یا کات‌آف LD و UD به نام‌های PL و PU تفکیک می‌شود که PL در محدوده 2-6fl و PU در محدوده 12-30fl متغیر بوده و به پلاکت‌های بالای 12fl که فراوانی بالای ۲۰٪ داشته باشند، P-LCR یا نسبت پلاکت‌های پلاکت گفته می‌شود و محدوده نرمال آن ۳۵-۱۵٪ می‌باشد. از حاصل‌ضرب P-LCR در شمارش تام پلاکت نیز تعداد مطلق یا اندکس P-LCC حاصل می‌شود. اندکس P-LCR در سندرم ویسکات آلدریچ کاهش و در سندرم برنارد سولیر، بیماری‌های مرتبط با MYH-9 و ترومبوسیتوپنی‌های تخریبی و احتباسی کاهش دارد.

Morphology Grading Table			
Cell Name	Few/1+	Mod/2+	Many/3+
WBC			
Döhle bodies	N/A	2–4	>4
Vacuolation (neutrophil)	N/A	4–8	>8
Hypogranulation (neutrophil)	N/A	4–8	>8
Hypergranulation (neutrophil)	N/A	4–8	>8
Platelets			
Giant Platelets	N/A	11–20	>20

- If P-LCR, MPV and PDW increase togader.

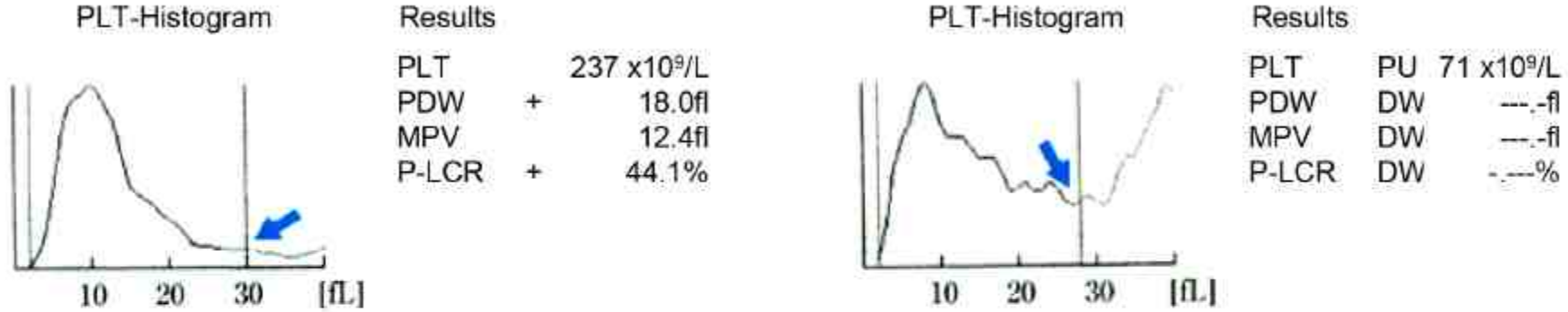

شکل ۴۰-۱۰: هرچند هردو گراف به دلیل میل منحنی به سمت راست با حضور جایانت پلاکت همراه هست، ولی در گراف سمت چپ، دم سمت راست هیستوگرام در ارتفاع پایینی ممیز UD/PU را قطع کرده و لذا شمارش آن صحیح می‌باشد ولی در گراف راست، محل قطع شدن ممیز PU در ارتفاع بالاتری بوده و احتمالاً تعدادی از پلاکت‌های خیلی بزرگ و رتیکولار وارد محدوده شمارش RBC شدند و حتی احتمال دارد قسمتی از RBCهای خیلی کوچک یا شیستوسیت نیز وارد محدوده شمارش پلاکت شده باشند. لذا به دلیل فلاگ PU و DW. نتایج آن به صورت نقطه چین بوده و قطعاً شمارش دستگاه می‌بایست با PBS تایید و چک شود. در گراف سمت راست، پلاکت‌ها بزرگ‌تر و رتیکولارتر از گراف سمت چپ هستند. لازم به ذکر است که پلاکت رتیکولار و رتیکولوسیت هر دو مانند جایانت پلاکت و ماکروسیت بزرگ هستند ولی برخلاف آنها به دلیل داشتن RNA با تیازول یا آکریدین نارنجی فلورسنت هم می‌شوند و لذا IPF و IRF بالایی هم دارند.

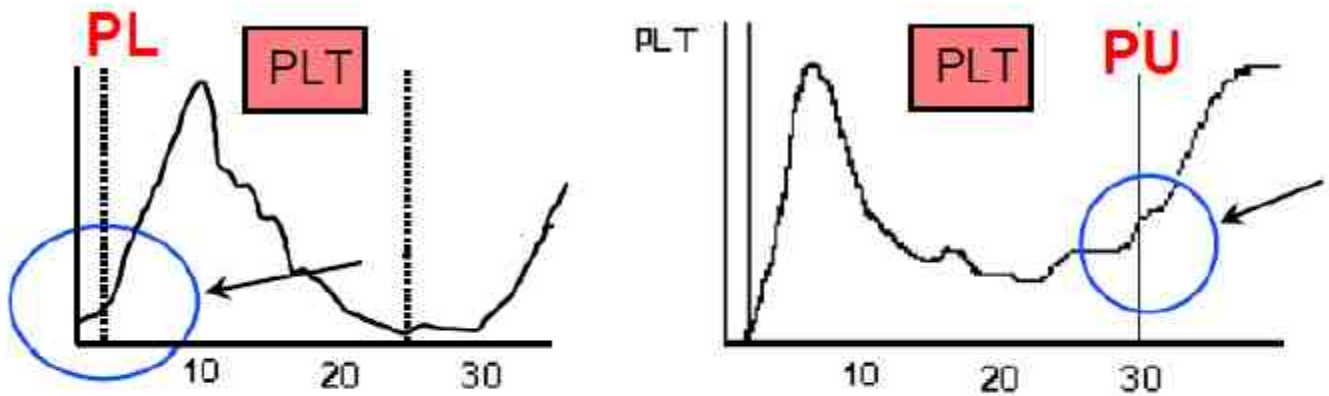

شکل ۴۱-۱۰: در شرایط نرمال، هیستوگرام پلاکت می‌بایست مابین ممیزهای PL و PU قرار داشته باشد و از خط پایه بعد PL شروع و قبل از ممیز PU به خط پایه صفر مماس شده و با ممیزهای PL و PU تقاطع نداشته باشند. گاهی محلول‌های ایزوتون یا بلانک دارای رسوبات نمکی و دبری‌های زیر ۲fl هستند که حضور آنها باعث می‌شود تا هیستوگرام پلاکت قبل از ممیز ۲فمتولیتری PL آغاز شود که فلاگ PL ثبت می‌شود (البته در سندرم ویسکات آلدریچ با پلاکت‌های بسیار ریز نقطه‌ای شکل نیز این فلاگ شایع است). گاهی نیز حضور جایانت پلاکت، کلامپ پلاکتی (ناشی از لخته ریز، عدم تناسب ضدانعقاد، بهم نزدن کافی خون بعد از نمونه‌گیری) و اگریگاسیون ناشی از EDTA باعث می‌شود تا امتداد هیستوگرام پلاکت قبل از ممیز PU به خطا پایه مماس نشده و خط PU را قطع کند که در چنین مواردی فلاگ PU ثبت می‌شود. مورد مشابه زمانی رخ می‌دهد که دامنه سمت چپ هیستوگرام RBC نیز در شرایطی مثل شیستوسیتوز (میکروآنژیوپاتیک‌های مختلف) و میکروسیتوز شدید اریتروسیتی (مثل پیروپوئیکیلوسیتوز، تالاسمی ماژور و اینترمدیا) خط PU را قطع کرده و فلاگ PU را ایجاد کند.

- Due to schistocytosis, PLT count Corrected from 253000/ul to 76000/ul.
- Schistocytosis can increase MPV, PDW and P-LCR Value Falsely.
- Due to n-RNC presence (135n-RBC/100WBC), WBC count corrected from 185000/ul to 8500/ul.

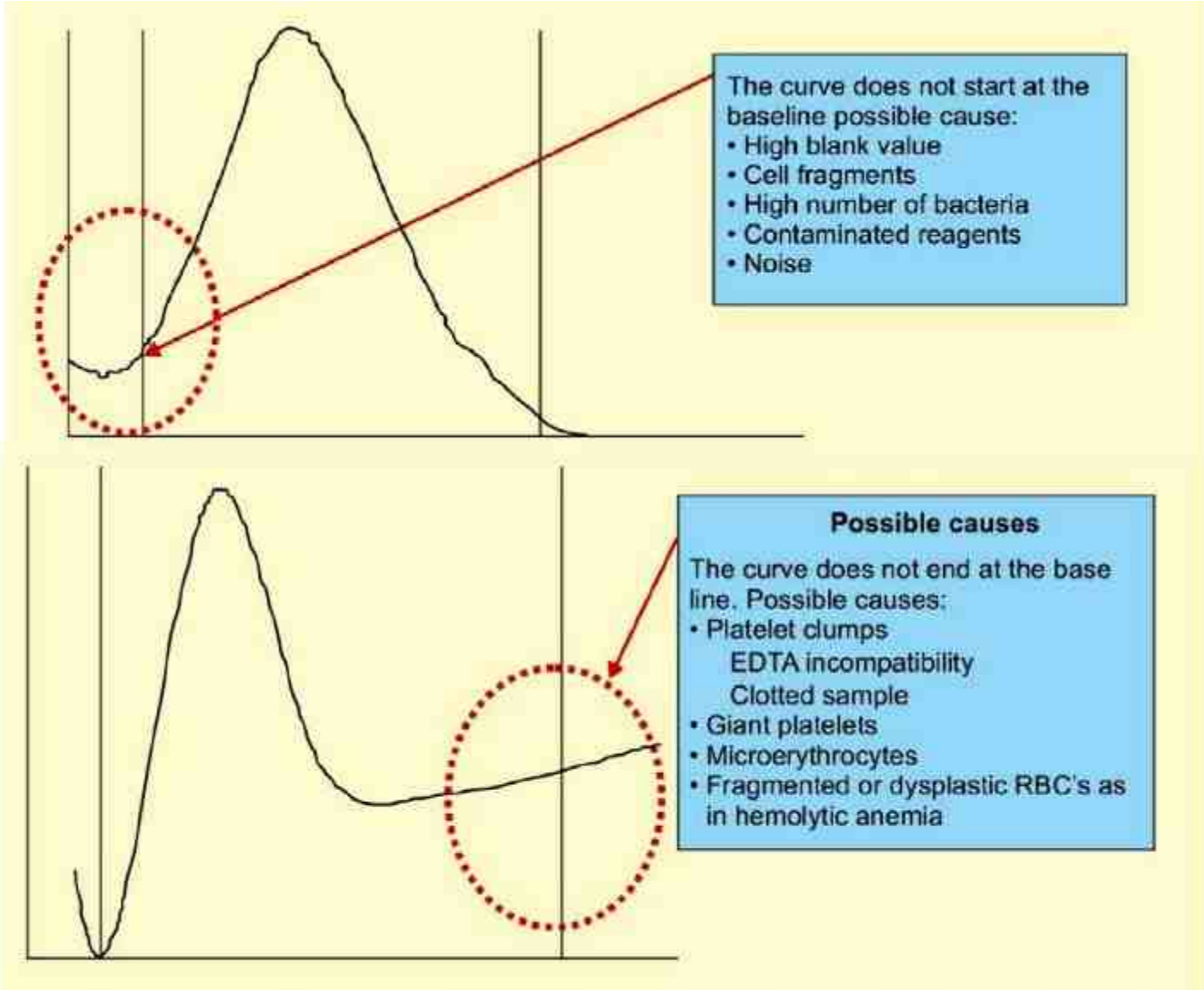

شکل ۴۴-۱۰: هرگاه سمت چپ یا راست هیستوگرام پلاکت به خط پایه نرسد و ممیز PL را در ارتفاع ۱۰٪ و ممیز PU/RL را در ارتفاع ۴۰٪ قطع کند، اندکس‌های پلاکتی اعتبار خود را از دست داده و مقابل آنها فلاگ درج می‌شود.

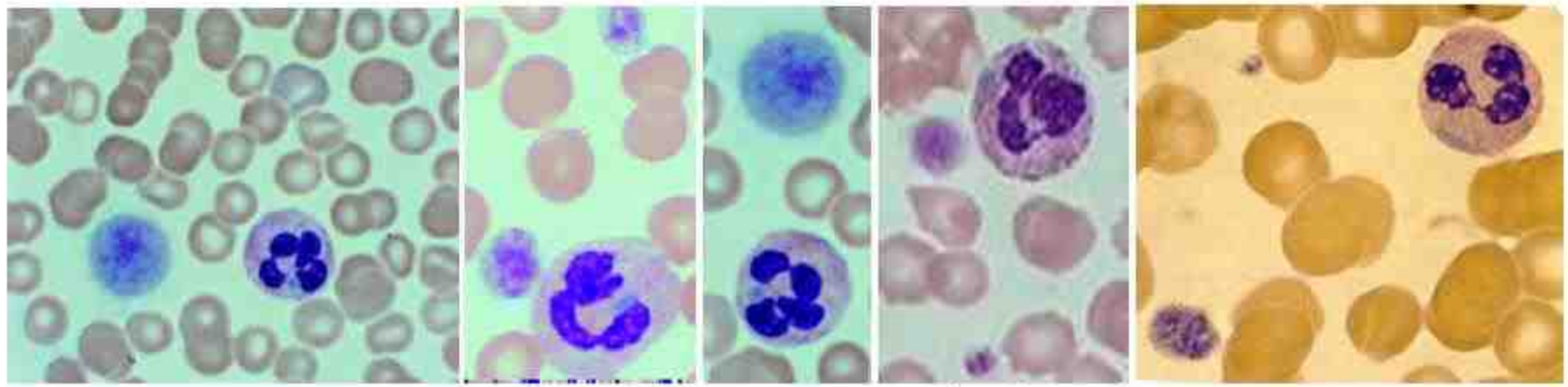

شکل ۱۳۱-۱۰ :آنومالی می‌هگلین توأم با جایانت پلاکت‌های غول‌پیکر و انکلوزیون‌های شبه دوهل در سیتوپلاسم نوتروفیل‌ها

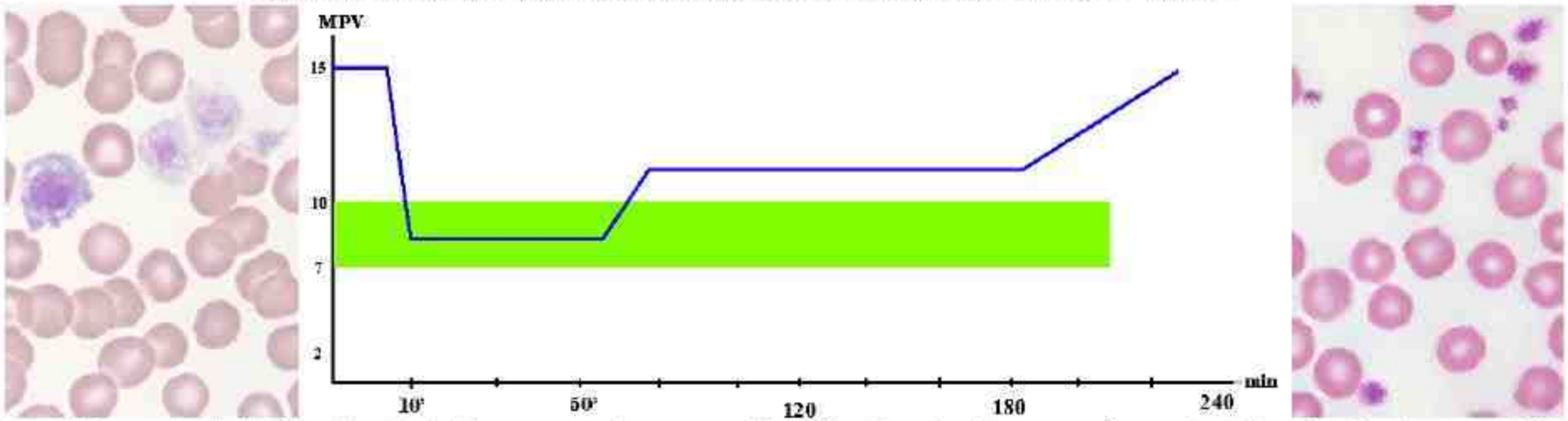

شکل ۱۳۲-۱۰: سایز پلاکت‌ها در ساعات مختلف تهیه گستره خون محیطی تفاوت دارد. هنگام تهیه گستره خون محیطی و در عرض ۱۰ دقیقه ابتدایی، جایانت پلاکت‌ها رقمی حدود ۸۰٪ پلاکت‌ها را تشکیل می‌دهند که کاذب بوده و به دلیل شرایط خون‌گیری، استرس فیزیکی، به‌هم زدن مکانیکی و میکس شدن پلاکت‌ها ایجاد می‌شوند. طی ۶۰-۱۰ دقیقه میانی، جایانت پلاکت‌ها به ۵٪ (حداقل مقدار) کاهش یافته و بعد از ۶۰ دقیقه مجدداً سایز عمده پلاکت‌ها تا بیش از ۳ میکرون افزایش می‌یابد. لذا بهترین زمان برای بررسی اورژانسی و سریع مورفولوژی پلاکت‌ها، ۶۰-۱۰ دقیقه بعد از خون‌گیری می‌باشد. از طرفی دیگر، بعد افزایش MPV طی یک ساعت بعد از خونگیری، میزان آن مجدداً بین ۳-۱ ساعت پایدار باقی مانده و دوباره با گذشت زمان MPV پلاکت‌ها افزایش بیشتری می‌یابد. از این رو بهترین زمان برای بررسی غیراورژانسی مورفولوژی پلاکت‌ها، ۳-۱ ساعت بعد از خون‌گیری می‌باشد. تغییر شکل پلاکت‌ها از حالت دیسکوئید به شکل کروی، مسئول افزایش در حجم ظاهری پلاکت‌ها در خون EDTAدار می‌باشد (در مقایسه با خون سیتراته یا بدون ضد انعقاد). برای کسب نتایج قابل تکرار MPV، PCT و PDW، نتایج آزمایشگاهی آنها را می‌بایست با دستگاه‌های چند کاناله و طی ۳-۱ ساعت پس از خون‌گیری تهیه نمود.

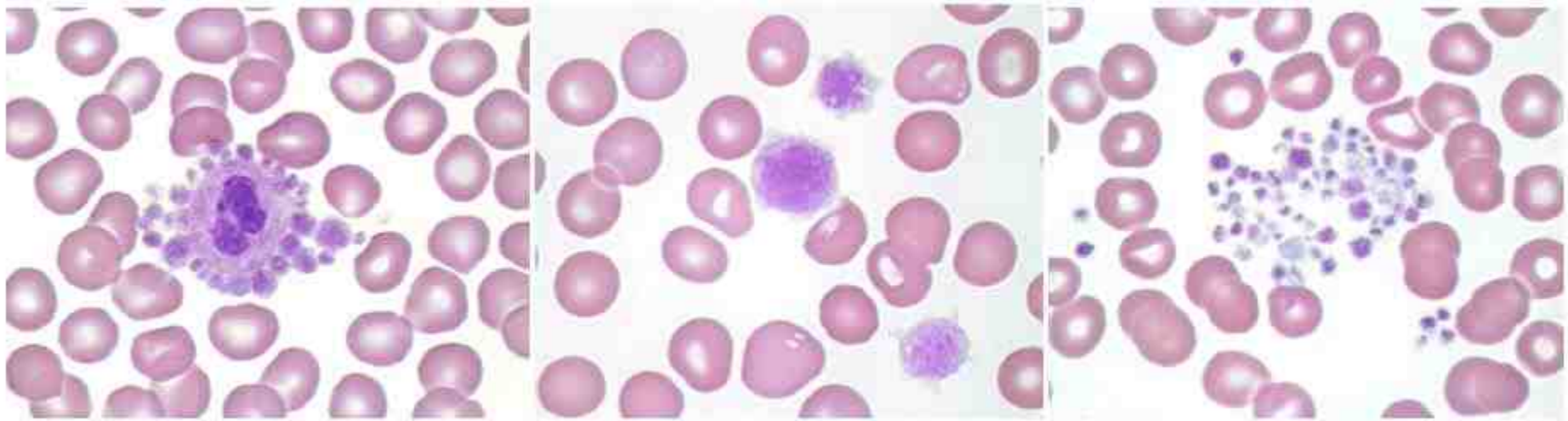

شکل ۱۱۹-۱۰: تصویر PBS از میکرواگرگاسیون. جایانت پلاکت (هم اندازه لنفوسیت) و پلاکت اقماری (ستلایتیسم) که همگی باعث ترومبوسیتوپنی کاذب می‌شوند ولی ستلایتیسم برخلاف دو مورد اول باعث لکوسیتوز کاذب نمی‌شود.

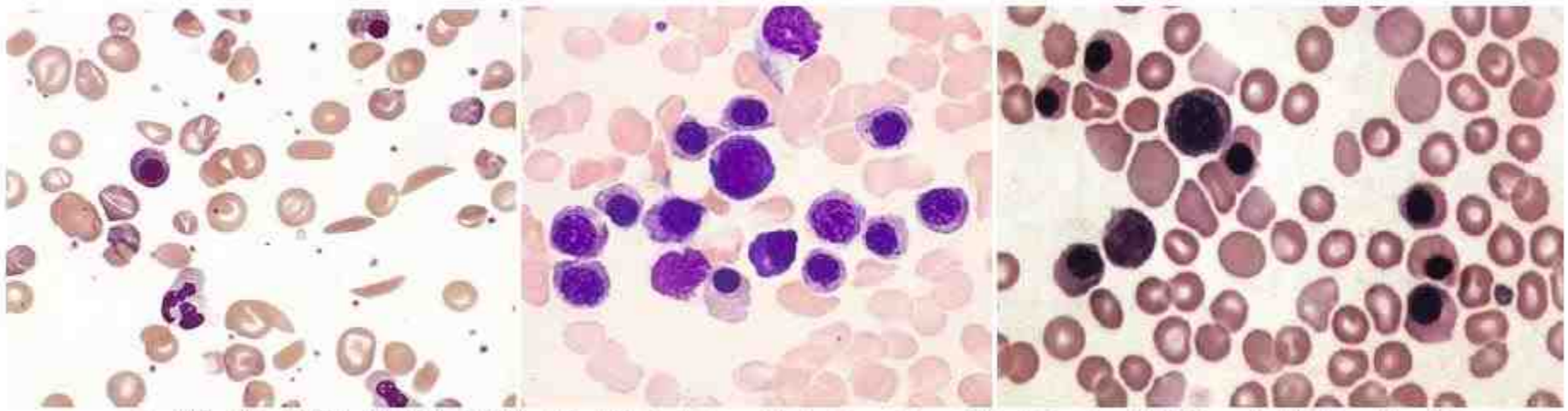

شکل ۱۲۰-۱۰: افزایش شدید N-RBC در خون که باعث لکوسیتوز شدید (به‌ویژه لنفوسیتوز کاذب)، کاهش کاذب MPXI و LI، افزایش MCV و فلاگ WL می‌شود.

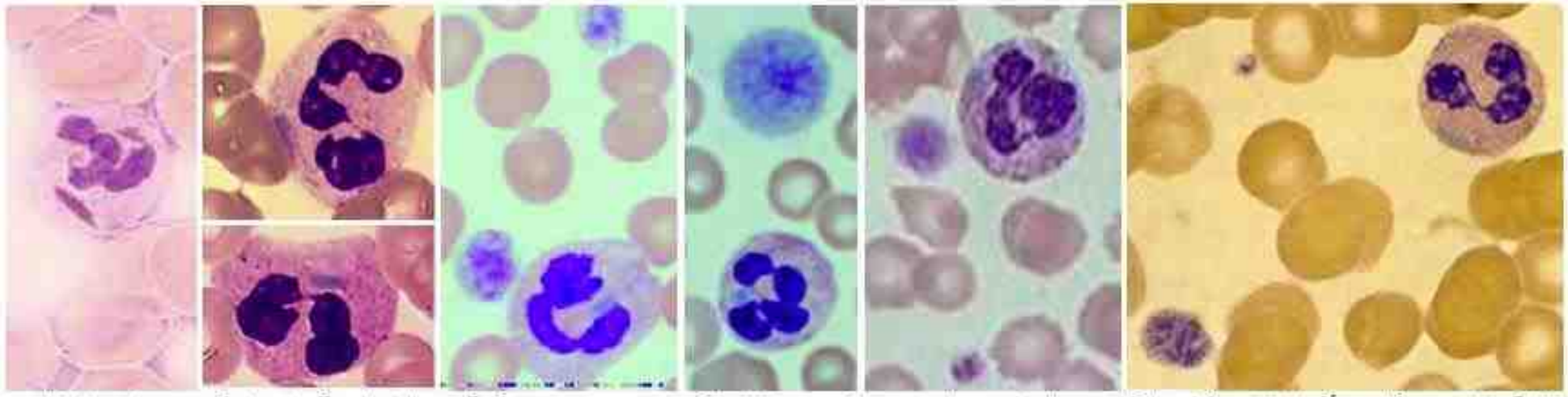

شکل ۲۴ :آنومالی می-هگلین توأم با جایانت پلاکت و انکلوزیون‌های شبه دوهل در سیتوپلاسم نوتروفیل‌ها که تصویر سمت چپ، رنگ آمیزی اختصاصی آن با متیل-گرین پیروناین را نشان می‌دهد

جدول ۶: اختلافات بالینی در سندرم‌های ۴ گانه MHA، SBS، FTNS و EAS

SBS	MHA	FTNS	EAS	
+	+	+	+	ماکروترومبوسیتوپنی (جایانت پلاکت)
+	+	+	-	انکلوزیون‌های شبه دوهل
-	-	+	+	اختلال شنوایی
-	-	+	+	نفریت
-	-	+	-	کاتاراکت

جدول ۷: اختلافات بالینی در سندرم‌های ۴ گانه EPS، APSM، MPSD و DFNA17

DFN17	MPSD	APSM	EPS	
+	+	+	+	ماکروترومبوسیتوپنی (جایانت پلاکت)
+	+	+	+	ریزش مو (عصبی)
-	-	-	-	انکلوزیون‌های شبه دوهل
-	-	+	+	اختلال شنوایی
-	-	+	+	نفریت
-	-	+	-	زخم‌های چشمی